

(A) 単純比較

グループ 血漿交換療法	Group A 未施行	Group B 施行	P値
症例数	290	62	
年齢(歳)	63.0 ± 14.2	64.5 ± 13.4	0.466
性別(男:女)	110:160	32:28	0.055
血清クレアチニン値(mg/dl)	5.1 ± 3.0	6.4 ± 3.0	0.002
血清CRP値(mg/dl)	5.9 ± 6.537	7.9 ± 6.9	0.049
肺病変の有病率(%)	46.7%	67.7%	0.003
病理組織学的スコア	7.5	7.9 ± 1.4	0.159
OCS投与量(mg/kg/日)	0.83 ± 0.27	0.88 ± 0.33	0.284

(B) ベアリング比較

グループ 血漿交換療法	Group A 未施行	Group B 施行	P値
症例数	52	52	
年齢(歳)	64.6 ± 11.5	65.1 ± 12.3	0.829
性別(男:女)	17:34	29:21	0.013
血清クレアチニン値(mg/dl)	6.3 ± 3.1	6.4 ± 2.9	0.832
血清CRP値(mg/dl)	4.3 ± 4.8	7.4 ± 6.7	0.018
肺病変の有病率(%)	62.7%	67.3%	0.627
病理組織学的スコア	7.4 ± 1.6	7.9 ± 1.4	0.170
OCS投与量(mg/kg/日)	0.85 ± 0.24	0.90 ± 0.34	0.476

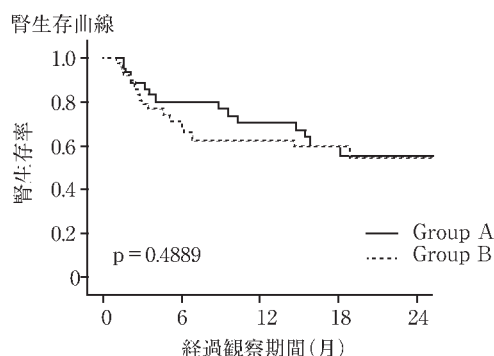
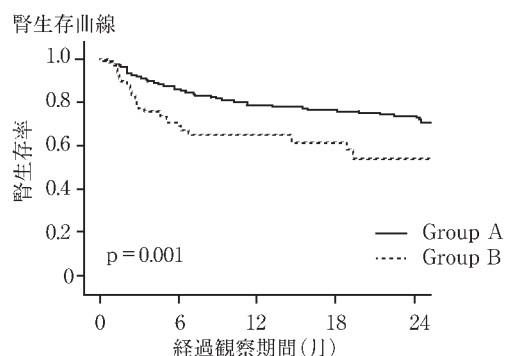
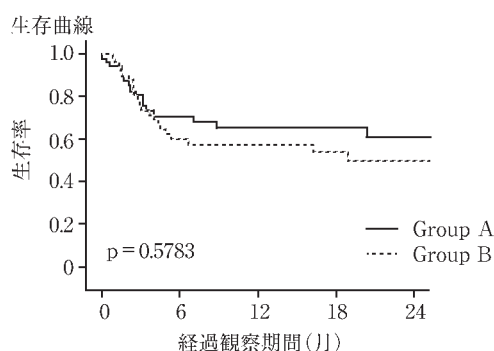
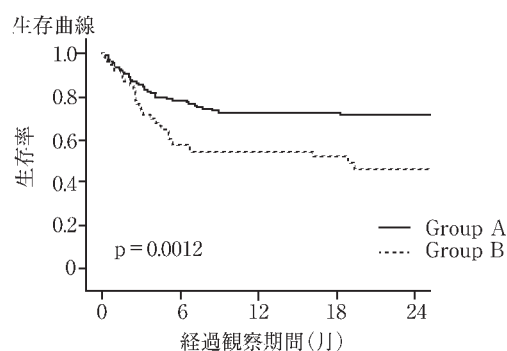


図 12 MPO-ANCA 型急速進行性腎炎症候群における血漿交換療法  
OCS : oral corticosteroids

表 22 MPO-ANCA 型急速進行性腎炎症候群における  
経口副腎皮質ステロイド薬の維持投与量

経口副腎皮質ステロイド薬 の維持投与量	症例数	転帰	
		生存例	生存率
>20 mg/日	125	118	94.4 %
20~30 mg/日	54	45	83.3 %
>30 mg/日	30	15	50.0 %

を得たと報告されている<sup>50)</sup>。しかしながら、本治療法では42%の患者に治療に伴う副作用、特に感染症の合併をきたすため、この副作用軽減目的で、連日の経口CYに替えて、1カ月ごとのCY静注パルス療法<sup>50)</sup>や週1回のmethotrexate投与<sup>51)</sup>が試みられている。また、Wegener肉芽腫症の再発予防にはST合剤の投与が有効とされている<sup>52)</sup>。

### 5) 抗GBM抗体型RPGNの治療

これまでの抗GBM抗体型RPGNの治療に関する報告を表23にまとめた<sup>53~56)</sup>。1970年代には腎摘や様々な程度の免疫抑制薬の投与も行われたが、患者の47%が1年以内に死亡し、生存例でも40%が腎死に至り、極めて予後不良であった<sup>53)</sup>。その後、副腎皮質ステロイドやCYなどの免疫抑制療法が行われ、さらに抗GBM抗体の積極的除去のために血漿交換療法も行われた結果、治療成績の向上を見ている。特に肺出血の合併例に対しては、血漿交換療法やMPの施行により肺出血は速やかに消失することが多く、本疾患の生命予後は著明に改善したが、腎機能予後はいまだ不良である。治療開始時無尿例、腎機能低下例(血清クレアチニン値6mg/dl以上)、腎生検所見での半月体形成率50%以上の症例では腎機能の改善は得られないと報告されている<sup>57)</sup>。わが国では抗GBM抗体型

表 23 抗 GBM 抗体型急速進行性糸球体腎炎における血漿交換療法

報告年	報告者	治療方法	対象		治療開始時血清 クレアチニン値 (mg/dl)	腎機能改善 症例の頻度 (%)	備考
			症例数	年齢(歳)			
1973	Wilson ら	種々	53	5~60	不明	12.5	
1982	Simpson ら	なし	8	28.1±15.9	6.1±5.6	12.5	PE 併用群で抗 GBM 抗体の早期消失を認めた。
		OCS+AZA	4	22.3±2.6	3.2±3.1	0	
		OCS+CY+PE	8	22.1±3.1	3.0±2.4	37.5	
1985	Walker ら	OCS+CY+PE	22	21(18~74)	5.1(0.96~25.1)	73	41%の症例で長期的にも腎機能の改善が得られた。
1985	Johnson ら	OCS+CY	9	22.9±3.0	5.3±1.6	11.1	PE 併用群で抗 GBM 抗体の早期消失、および血清クレアチニン値上昇の抑制を認めた。
		OCS+CY+PE	8	24.8±2.3	4.3±1.6	50.0	

OCS : oral corticosteroids, CY : cyclophosphamide, AZA : azathioprine, PE : plasma exchange, GBM : glomerular basement membrane

RPGN が諸外国に比べ少なく、しかも、欧米では抗 GBM 抗体型 RPGN は、比較的若年で腎機能障害の比較的軽度な症例が含まれるのに対し、わが国では 50 歳代と年齢が高いうえ、初診時の腎機能は血清クレアチニン値の平均で  $7.1 \pm 4.2 \text{ mg/dl}$  とすでに腎機能の高度低下例が大半である。さらに腎生検所見では半月体形成率  $77.6 \pm 24.3\%$ <sup>4)</sup>で、治療への反応性は望めない症例がほとんどである。表 24 にわが国の抗 GBM 抗体型 RPGN の治療法と予後をまとめた。副腎皮質ステロイドと CY の併用は血漿交換療法の施行の有無に関わらず、感染症などの日和見感染のリスクを高め、生命予後不良であった。また、わが国の RPGN では、血漿交換療法が抗 GBM 抗体型 RPGN の 55.6%、MPO-ANCA 型 RPGN の 13.5% に施行されていたが、本療法の施行例と非施行例の間で、抗 GBM 抗体型 RPGN においては腎生存率、生存率とも単純比較、ペアリング比較のいずれでも有意差はなかった。抗 GBM 抗体型では前述のごとく、諸外国で、腎機能障害の軽度な例での本療法の有効性が指摘されている。しかしながら、わが国の抗 GBM 型 RPGN は初診時の血清クレアチニンは表 9 に示したごとく、平均  $7.1 \text{ mg/dl}$  と高度進行例が大半であり、治療効果を確認することはできなかった。

したがって、抗 GBM 抗体型 RPGN の治療に際し、最も重要なことは、腎機能障害の軽度なうちに、しかも糸球体の半月体形成率の低い段階での早期発見に努めることである。早期発見例に対しては積極的に血漿交換療法や MP、CY による治療を行い、腎機能低下例には CY の併用は施行せず、抗 GBM 抗体価をモニターしながら、MP

および OCS の治療にとどめるべきである。

#### 6) RPGN の治療指針

以上の検討から、RPGN の治療指針を図 13~15 に示す。なお、図中の Grade は表 17 の分類に従った。なお、治療指針の作成にあたっては、臨床学的重症度の分類をもとにした記載に努めた。しかしながら、臨床学的重症度分類に年齢がスコアとして採用されており、同一の病態であっても高齢者のほうが重症度分類は上位となる。一方、高齢者では免疫抑制療法による副作用発生の危険性も高く、治療内容は一段軽減したほうが安全とも考えられる。同様に、透析患者においても免疫抑制療法による副作用発生の危険性は高くなる一方、臨床学的重症度分類によるスコアは高値で重症度分類は上位となる。そこで、高齢者および透析患者では治療内容を一段低下させることにより調整を加えた。ここでは、高齢者とは臨床学的重症度分類の区分より 70 歳以上と定義するが、実際の診療においては、暦年齢ではなく実年齢を重視することが望ましい。

MPO-ANCA 型 RPGN の初期治療は、臨床学的重症度 I および II では、MP+OCS(メチルプレドニゾロン 500~1,000 mg/日を 3 日間連続、その後プレドニゾロン 0.6~0.8 mg/kg/日、Grade C)で開始し、高齢者もしくは透析患者については OCS 単独(プレドニゾロン 0.6~0.8 mg/kg/日、Grade D)で開始する。臨床学的重症度 III および IV の場合、年齢 70 歳未満では MP+OCS+CY(25~100 mg/日)で開始し、高齢者もしくは透析患者では CY の併用を行わず、臨床学的重症度 I および II の治療法に準ずる。この初期治療でコントロール不能なときは MP 療法をさら

表 24 わが国の抗 GBM 抗体型急速進行性糸球体腎炎における治療法と予後

治療法	血漿交換療法 施行の有無	症例数	死亡率 (%)	末期腎不全 到達率(%)	死亡または末期 腎不全到達率(%)
MP+OCS	総数	21	4.8	66.7	71.4
	施行例	10	10.0	60.0	70.0
	未施行例	11	0.0	72.7	72.7
MP+OCS+CY	総数	14	50.0	28.6	78.6
	施行例	11	45.5	36.4	81.8
	未施行例	3	66.7	0.0	66.7
その他	総数	4	25.0	75.0	100.0
	施行例	2	0.0	100.0	100.0
	未施行例	2	50.0	50.0	100.0
無治療	総数	5	0.0	100.0	100.0
	施行例	1	0.0	100.0	100.0
	未施行例	4	0.0	100.0	100.0

MP : methylprednisolone pulse therapy, OCS : oral corticosteroids, CY : cyclophosphamide,  
GBM : glomerular basement membrane

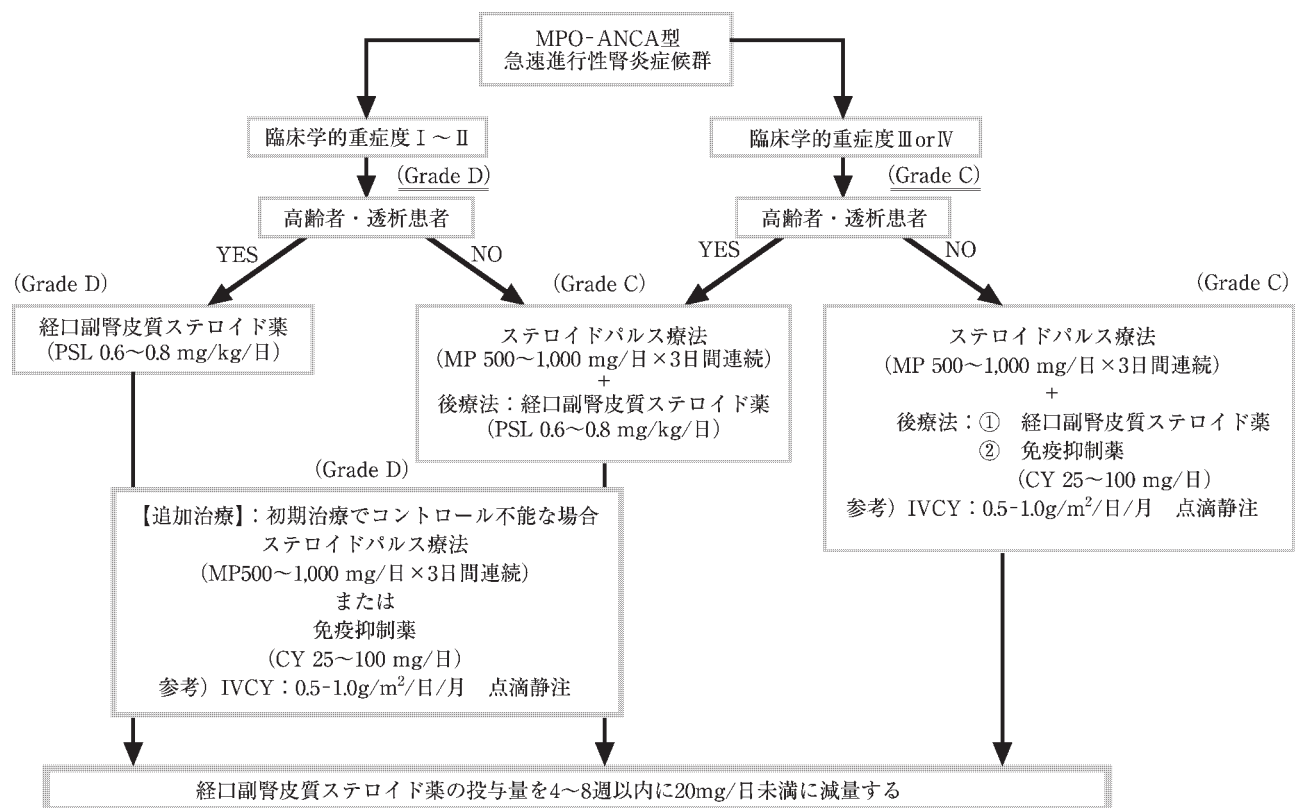


図 13 MPO-ANCA 型急速進行性腎炎症候群の治療指針(要約)

MP : methylprednisolone, PSL : prednisolone, CY : cyclophosphamide, IVCY : intravenous cyclophosphamide

に数クール繰り返す,あるいはCYの投与を行う。なお, CYの投与においては副作用軽減のために月1回のCYパルス療法(0.5~1.0 g/m<sup>2</sup>/日 点滴静注)が有効と考えられて

いる(Grade C)。本療法で疾患の活動をコントロールできた場合には, OCSの投与量を4~8週以内に20 mg/日未満に減量する(Grade C)(図13)。

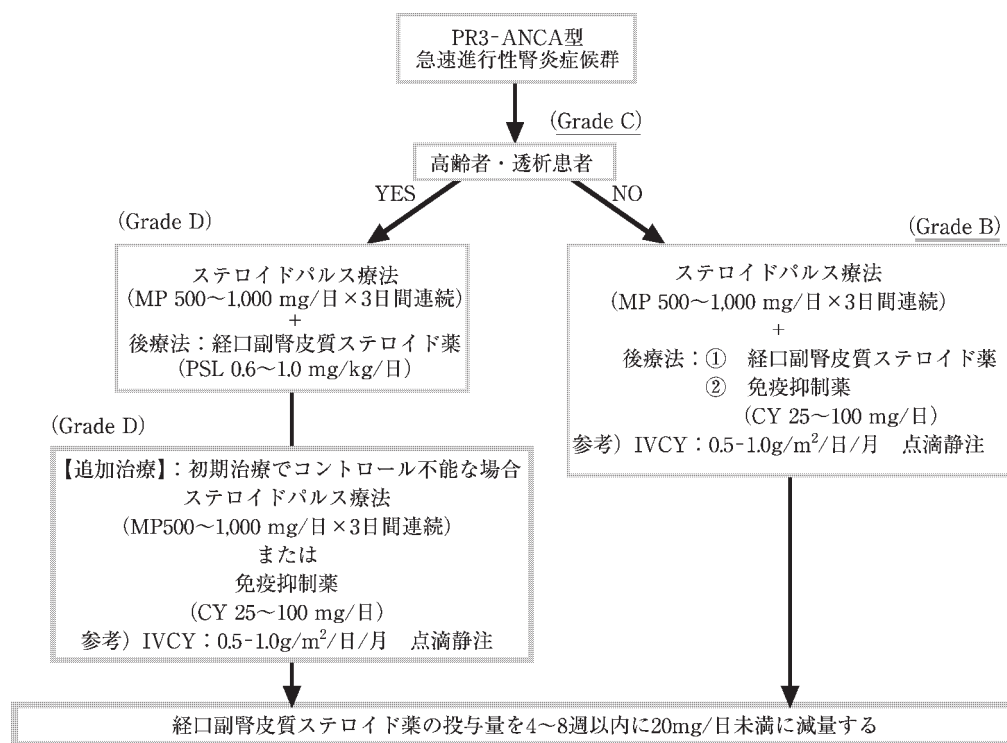


図 14 PR 3-ANCA 型急速進行性腎炎症候群の治療指針 (要約)

MP : methylprednisolone, PSL : prednisolone, CY : cyclophosphamide, IVCY : intravenous cyclophosphamide

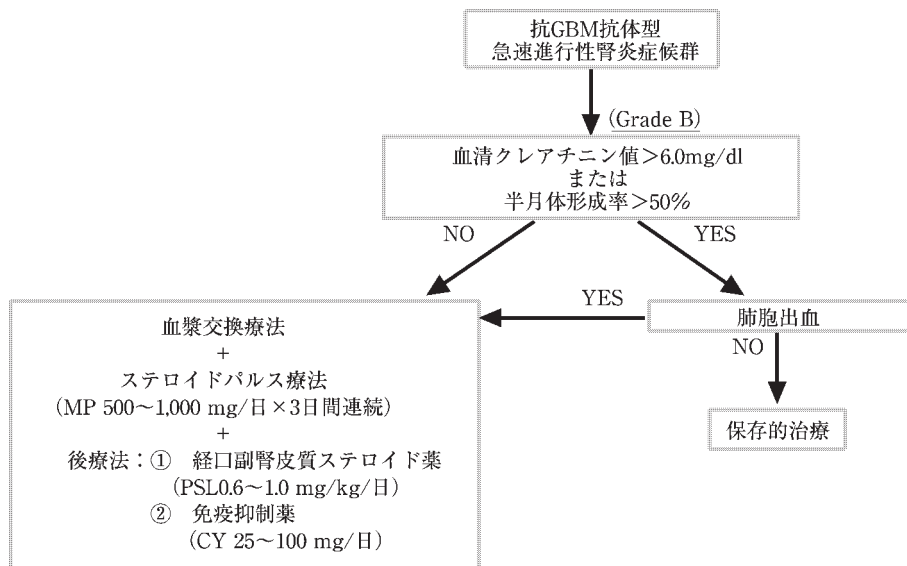


図 15 抗 GBM 抗体型急速進行性腎炎症候群の治療指針 (要約)

MP : methylprednisolone, PSL : prednisolone, CY : cyclophosphamide

PR3-ANCA 型 RPGN では MPO-ANCA 型 RPGN の臨床学的重症度ⅢまたはⅣの治療法に準ずる。本症では、免疫抑制薬の併用が MPO-ANCA 型に比較し積極的に推奨される (Grade B) が、高齢者ないしは透析患者の免疫抑

制療法併用には慎重な対応が必要である (Grade C) (図 14)。

抗 GBM 抗体型 RPGN では、診断時に大部分の症例がすでに腎機能の高度障害を呈しており、なお一層の早期発見に対する努力が必要である。血清クレアチニン値 6 mg/

d/ 未満でかつ腎生検での糸球体の半月体形成率 50%未満では、血漿交換療法と同時に、MP+OCS+CY の積極的な治療を行い、それ以外の高度腎機能障害例に対しては、免疫抑制療法は必要最小限にとどめる。ただし、肺出血などの肺病変併発時は血漿交換療法や MP などの免疫抑制療法により、早急な抗 GBM 抗体の減量を図るべきである (図 15)。

#### 参考文献

- Churg J, Bernstein J, Glassock RJ. Classification of glomerular disease. In : Churg J, Bernstein J, Glassock RJ (eds) Renal disease. Classification and atlas of glomerular diseases. 2nd ed. New York, Tokyo : Igaku-Shoin, 1995, 11.
- 有村義宏, 長澤俊彦. 急速進行性腎炎症候群. 酒井 紀 (編)腎臓病学のアプローチ, 東京 : 日本腎臓学会, 1995 : 7-8.
- 土肥和紘. 「難治性ネフローゼ・急速進行性糸球体腎炎」分科会報告. 厚生省進行性腎障害調査研究班平成七年度研究業績. 1996 : 153-8.
- 小山哲夫, 榎野博史, 二瓶 宏, 有村義宏, 木田 寛, 山縣邦弘, 山口直人, 室かおり, 高橋秀人, 小林正貴. RPGN の早期発見・早期治療に関する研究—指針・治療法の試案—. 厚生省特定疾患進行性腎障害調査研究班平成 11 年度研究業績. 2000 : 66-88.
- Heilman RL, Offord KP, Holley KE, Velosa JA. Analysis of risk factors for patient and renal survival in crescentic glomerulonephritis. *Am J Kidney Dis* 1987 ; 9 : 98-107.
- Keller F, Oehlenberg B, Kunzendorf U, Schwarz A, Offermann G. Long-term treatment and prognosis of rapidly progressive glomerulonephritis. *Clin Nephrol* 1989 ; 31 : 190-7.
- Andrassy K, Kuster S, Waldherr R, Ritz E. Rapidly progressive glomerulonephritis : analysis of prevalence and clinical course. *Nephron* 1991 ; 59 : 206-12.
- Levy JB, Winearls CG. Rapidly progressive glomerulonephritis : what should be first-line therapy? [see comments] . *Nephron* 1994 ; 67 : 402-7.
- Anganco R, Thiru S, Esnault VL, Short AK, Lockwood CM, Oliveira DB. Does truly 'idiopathic' crescentic glomerulonephritis exist? *Nephrol Dial Transplant* 1994 ; 9 : 630-6.
- Haas M, Spargo BH, Wit EJ, Meehan SM. Etiologies and outcome of acute renal insufficiency in older adults : a renal biopsy study of 259 cases [see comments] . *Am J Kidney Dis* 2000 ; 35 : 433-47.
- Jennette JC. Crescentic glomerulonephritis. In : Jennette JC, Olson JL, Schwartz MM, Silva FG (eds) *Heptinstall's Pathology of the Kidney*. 5th ed. Philadelphia, New York : Lippincott-Raven, 1998 : 625-56.
- Davies DJ, Moran JE, Niall JF, Ryan GB. Segmental necrotizing glomerulonephritis with antineutrophil antibody : possible arbovirus aetiology? *Br Med J (Clin Res Ed)* 1982 ; 285 : 606.
- Falk RJ, Jennette JC. Anti-neutrophilic cytoplasmic autoantibodies with specificity for myeloperoxidase in patients with systemic vasculitis and idiopathic necrotizing and crescentic glomerulonephritis. *N Engl J Med* 1988 ; 318 : 1651-7.
- Nassberger L, Sjöholm AG, Bygren P, Thysell H, Hojer-Madsen M, Rasmussen N. Circulating anti-neutrophil cytoplasm antibodies in patients with rapidly progressive glomerulonephritis and extracapillary proliferation. *J Intern Med* 1989 ; 225 : 191-6.
- Franssen C, Stegeman C, Kallenberg C, Gans R, Jong P, Hoornijne S, Tervaert J. Antiproteinase 3- and antimyeloperoxidase-associated vasculitis. *Kidney Int* 2000 ; 57 : 2195-206.
- Muller Kobold AC, van der Geld YM, Limburg PC, Tervaert JW, Kallenberg CG. Pathophysiology of ANCA-associated glomerulonephritis. *Nephrol Dial Transplant* 1999 ; 14 : 1366-75.
- Tipping PG, Kitching AR, Cunningham MA, Holdsworth SR. Immunopathogenesis of crescentic glomerulonephritis. *Curr Opin Nephrol Hypertens* 1999 ; 8 : 281-6.
- Shigematu H, Yamaguchi N, Koyama A. Glomerulointerstitial events in rapidly progressive nephritic syndrome, with special reference to histologic grade and stage on renal lesions. *Clin Exp Nephrol* 1998 ; 2 : 330-8.
- Hogan SL, Nachman PH, Wilkman AS, Jennette JC, Falk RJ. Prognostic markers in patients with antineutrophil cytoplasmic autoantibody-associated microscopic polyangiitis and glomerulonephritis. *J Am Soc Nephrol* 1996 ; 7 : 23-32.
- Westman KW, Bygren PG, Olsson H, Ranstam J, Wieslander J. Relapse rate, renal survival, and cancer morbidity in patients with Wegener's granulomatosis or microscopic polyangiitis with renal involvement. *J Am Soc Nephrol* 1998 ; 9 : 842-52.
- Hagen EC, Daha MR, Hermans J, Andrassy K, Csernok E, Gaskin G, Lesavre P, Ludemann J, Rasmussen N, Sinico RA, Wiik A, van der Woude FJ. Diagnostic value of standardized assays for anti-neutrophil cytoplasmic antibodies in idiopathic systemic vasculitis. EC/BCR Project for ANCA Assay Standardization [see comments] . *Kidney Int* 1998 ; 53 : 743-53.
- Franssen CFM, Gans R, Kallenberg CGM, Hagelken C, Hoornijne S. Disease spectrum of patients with antineutrophil cytoplasmic autoantibodies of defined specificities : distinct differences between patients with anti-proteinase 3 and anti-myeloperoxidase autoantibodies. *J Intern Med* 1998 ; 244 : 209-16.
- Jindal KK. Management of idiopathic crescentic and diffuse



- proliferative glomerulonephritis : evidence-based recommendations. *Kidney Int* 1999 ; 70 : S33-40.
24. Cattran DC. Introduction. *Kidney Int* 1999 ; 55 : S1-2.
  25. Couser WG. Idiopathic rapidly progressive glomerulonephritis. *Am J Nephrol* 1982 ; 2 : 57-69.
  26. Bolton WK, Sturgill BC. Methylprednisolone therapy for acute crescentic rapidly progressive glomerulonephritis. *Am J Nephrol* 1989 ; 9 : 368-75.
  27. Takeda S, Kida H, Yokoyama H, Takazakura E, Kobayashi K. Methylprednisolone pulse therapy in two clinical types of crescentic glomerulonephritis. *Intern Med* 1998 ; 37 : 585-91.
  28. Fauci AS, Katz P, Haynes BF, Wolff SM. Cyclophosphamide therapy of severe systemic necrotizing vasculitis. *N Engl J Med* 1979 ; 301 : 235-8.
  29. Weiss MA, Crissman JD. Segmental necrotizing glomerulonephritis : diagnostic, prognostic, and therapeutic significance. *Am J Kidney Dis* 1985 ; 6 : 199-211.
  30. Rubinger D, Drukker A, Shvil Y, Kopolovic Y, Friedlaender MM, Shalit M, Popovtzer MM. Combined cyclophosphamide and corticosteroid-induced remission in severe glomerulopathy associated with systemic vasculitis. *Am J Nephrol* 1986 ; 6 : 346-52.
  31. Guillevin L, Jarrousse B, Lok C, Lhote F, Jais JP, Le Thi Huong Du D, Bussel A. Long-term follow-up after treatment of polyarteritis nodosa and Churg-Strauss angiitis with comparison of steroids, plasma exchange and cyclophosphamide to steroids and plasma exchange. A prospective randomized trial of 71 patients. The Cooperative Study Group for Polyarteritis Nodosa. *J Rheumatol* 1991 ; 18 : 567-74.
  32. Gayraud M, Guillevin L, le Toumelin P, Cohen P, Lhote F, Casassus P, Jarrousse B. Long-term follow-up of polyarteritis nodosa, microscopic polyangiitis, and Churg-Strauss syndrome : analysis of four prospective trials including 278 patients. *Arthritis Rheum* 2001 ; 44 : 666-75.
  33. Nachman PH, Hogan SL, Jennette JC, Falk RJ. Treatment response and relapse in antineutrophil cytoplasmic autoantibody-associated microscopic polyangiitis and glomerulonephritis. *J Am Soc Nephrol* 1996 ; 7 : 33-9.
  34. Falk RJ, Hogan S, Carey TS, Jennette JC. Clinical course of anti-neutrophil cytoplasmic autoantibody-associated glomerulonephritis and systemic vasculitis. The Glomerular Disease Collaborative Network [see comments] . *Ann Intern Med* 1990 ; 113 : 656-63.
  35. Hoffman GS : Treatment of Wegener's granulomatosis : time to change the standard of care? *Arthritis Rheum* 1997 ; 40 : 2099-104.
  36. Rondeau E, Kourilsky O, Peraldi MN, Alberti C, Kanfer A, Sraer JD. Methylprednisolone and cyclophosphamide pulse therapy in crescentic glomerulonephritis : safety and effectiveness. *Ren Fail* 1993 ; 15 : 495-501.
  37. Kunis CL, Kiss B, Williams G, D'Agati V, Appel GB. Intravenous pulse cyclophosphamide therapy of crescentic glomerulonephritis. *Clin Nephrol* 1992 ; 37 : 1-7.
  38. Adu D, Pall A, Luqmani RA, Richards NT, Howie AJ, Emery P, Michael J, Savage CO, Bacon PA. Controlled trial of pulse versus continuous prednisolone and cyclophosphamide in the treatment of systemic vasculitis. *QJM* 1997 ; 90 : 401-9.
  39. Haubitz M, Schellong S, Gobel U, Schurek HJ, Schaumann D, Koch KM, Brunkhorst R. Intravenous pulse administration of cyclophosphamide versus daily oral treatment in patients with antineutrophil cytoplasmic antibody-associated vasculitis and renal involvement : a prospective, randomized study. *Arthritis Rheum* 1998 ; 41 : 1835-44.
  40. De La Torre M, Alcazar R, Urrea JM, Caparros G, Alegre R, Blanco J, Nieto J, Ferreras I. Monthly cyclophosphamide pulses in the treatment of crescentic glomerulonephritis. *Transplant Proc* 1998 ; 30 : 3952-4.
  41. Jayne DRW, Rasmussen N. Treatment of antineutrophil cytoplasm autoantibody-associated systemic vasculitis : Initiatives of the European community systemic vasculitis clinical study group. *Mayo Clin Proc* 1997 ; 72 : 737-47.
  42. Nachman PH, Falk RJ. ANCA-associated small vessel vasculitis. In : Brady HR, Wilcox CS(eds) *Therapy in nephrology and hypertension*. Philadelphia, London, Toronto : WB Saunders, 1999 : 158-64.
  43. Tuso P, Moudgil A, Hay J, Goodman D, Kamil E, Koyyana R, Jordan SC. Treatment of antineutrophil cytoplasmic autoantibody-positive systemic vasculitis and glomerulonephritis with pooled intravenous gammaglobulin. *Am J Kidney Dis* 1992 ; 20 : 504-8.
  44. Richter C, Schnabel A, Csernok E, Reinhold-Keller E, Gross WL. Treatment of Wegener's granulomatosis with intravenous immunoglobulin. *Adv Exp Med Biol* 1993 ; 336 : 487-9.
  45. Jayne DRW, Chapel H, Adu D, Misbah S, O'donoghue D, Scott T, Lockwood CM. Intravenous immunoglobulin for ANCA-associated systemic vasculitis with persistent disease activity. *QJM* 2000 ; 93 : 433-9.
  46. Wormser GP, Horowitz HW, Duncanson FP, Forseter G, Javalay K, Alampur SK, Gilroy SA, Lenox T, Rappaport A, Nadelman RB. Low-dose intermittent trimethoprim-sulfamethoxazole for prevention of *Pneumocystis carinii* pneumonia in patients with human immunodeficiency virus infection. *Arch Intern Med* 1991 ; 151 : 688-92.
  47. Podzamczek D, Salazar A, Jimenez J, Consiglio E, Santin M, Casanova A, Rufi G, Gudiol F. Intermittent trimethoprim-sulfamethoxazole compared with dapsone-pyrimethamine for the simultaneous primary prophylaxis of *Pneumocystis pneumonia* and toxoplasmosis in patients infected with HIV [see comments] . *Ann Intern Med* 1995 ; 122 : 755-61.

48. Franssen C, Gans R, Kallenberg C, Hageluku C, Hoorntje S. Disease spectrum of patients with antineutrophil cytoplasmic autoantibodies of defined specificity : distinct differences between patients with anti-proteinase 3 and anti-myeloperoxidase autoantibodies. J Intern Med 1998 ; 244 : 209-16.
49. Hollander D, Manning RT. The use of alkylating agents in the treatment of Wegener's granulomatosis. Ann Intern Med 1967 ; 67 : 393-8.
50. Hoffman GS, Kerr GS, Leavitt RY, Hallahan CW, Lebovics RS, Travis WD, Rottem M, Fauci AS. Wegener granulomatosis : an analysis of 158 patients[see comments]. Ann Intern Med 1992 ; 116 : 488-98.
51. Hoffman GS, Leavitt RY, Kerr GS, Fauci AS. The treatment of Wegener's granulomatosis with glucocorticoids and methotrexate. Arthritis Rheum 1992 ; 35 : 1322-9.
52. Stegeman CA, Cohen Tervaert JW, de Jong PE, Kallenberg CG. Trimethoprim-sulfamethoxazole(co-trimoxazole) for the prevention of relapses of Wegener's granulomatosis. Dutch Co-Trimoxazole Wegener Study Group [see comments]. N Engl J Med 1996 ; 335 : 16-20.
53. Wilson CB, Dixon F. Anti-glomerular basement membrane antibody-induced glomerulonephritis. Kidney Int 1973 ; 3 : 74-89.
54. Simpson IJ, Doak PB, Williams LC, Blacklock HA, Hill RS, Teague CA, Herdson PB, Wilson CB : Plasma exchange in Goodpasture's syndrome. Am J Nephrol 1982 ; 2 : 301-11.
55. Walker RG, Scheinkestel C, Becker GJ, Owen JE, Dowling JP, Kincaid-Smith P. Clinical and morphological aspects of the management of crescentic anti-glomerular basement membrane antibody (anti-GBM) nephritis/Goodpasture's syndrome. Q J Med 1985 ; 54 : 75-89.
56. Johnson JP, Moore JJ, Austin HAd, Balow JE, Antonovych TT, Wilson CB. Therapy of anti-glomerular basement membrane antibody disease : analysis of prognostic significance of clinical, pathologic and treatment factors. Medicine (Baltimore) 1985 ; 64 : 219-27.
57. Bolton WK : Goodpasture's syndrome. Kidney Int 1996 ; 50 : 1753-66.

## 謝 辞

以下にアンケート協力病院ならびに施設を記載した。項目の多いアンケートのご協力に対し深甚なる感謝を表す。

### アンケート協力病院

つくばセントラル病院	腎臓内科	宮崎医科大学	小児科	埼玉医科大学	腎臓内科
つるおか協立病院	腎臓内科	京都市立病院	小児科	埼玉医科大学	小児科学(腎臓)
トヨタ記念病院	腎臓内科	京都大学医学部	循環病態学	埼玉医科大学総合医療センター	第4内科
みさと健和病院	腎臓内科	京都大学医学部	臨床病態医学	埼玉県立小児医療センター	腎臓科
愛知医科大学	第1内科	京都大学医学部	小児科(腎臓内科)	札幌医科大学	第2内科
愛知医科大学	小児科	京都大学保健管理センター	第2内科	札幌医科大学	小児科
愛媛大学医学部	小児科	京都府立医科大学	小児科	三井記念病院	内科
旭川医科大学	第1内科	京都府立医科大学	第3内科	三井記念病院	小児科
旭川医科大学	小児科	近畿大学医学部	小児科	三重大学医学部	第1内科
安城更正病院	腎臓内科	近畿大学医学部	腎臓内科学	三重大学医学部	小児科
杏林大学医学部	泌尿器科	金沢医科大学	小児科	山形市立病院済生館	内科
杏林大学医学部	第1内科	金沢医科大学	第1内科	山形大学医学部	泌尿器科
杏林大学医学部	小児科	金沢大学医学部	小児科	山口大学医学部	小児科
杏林大学保健学部	臨床遺伝学	金沢大学医学部	小児科	山本組合総合病院	腎臓内科
伊勢崎市市民病院	小児科	金沢大学医学部	血液浄化療法部	山梨医科大学	小児科
茨城県立こども病院	小児内科	九州大学医学部	第2内科	山梨県立中央病院	循環器内科
茨城県立中央病院	腎臓内科	九州大学医学部	小児科	山梨赤十字病院	内科
茨城西南医療センター病院	腎臓内科	熊本大学医学部	第3内科	産業医科大学	腎センター
宇都宮社会保険病院	腎臓内科	熊本大学医学部	小児科	産業医科大学	小児科
浦添総合病院	内科	熊本中央病院	小児科(腎臓)	産業医科大学	第1内科学
横須賀共済病院	内科	尾道市立市民病院	小児科(腎臓)	産業医科大学	第2内科学
横須賀市立市民病院	内科	国立栃木病院	腎臓内科	市立札幌病院	腎臓内科
横浜市立大学医学部	第2内科	国立療養所下志津病院	小児科	市立秋田総合病院	第4内科
横浜市立大学医学部附属浦船病院	小児科	国立療養所香川小児病院	小児科	糸魚川総合病院	小児科
横浜南共済病院	泌尿器科	国立療養所三重病院	小児科	寺岡記念病院	内科
岡山大学医学部	第3内科	国立療養所新潟病院	小児科	滋賀医科大学	第3内科
岡山大学医学部	小児科	国立療養所西札幌病院	小児科	滋賀医科大学	小児科
沖縄県立中部病院	小児科	国立療養所西多賀病院	小児科	自治医科大学	腎臓内科学
沖縄県立中部病院	腎臓内科	国立療養所千葉東病院	小児科	自治医科大学	小児科
沖縄県立那覇病院	内科(腎臓)	国立療養所中部病院	小児科	自治医科大学附属大宮医療センター	総合医学第1(腎臓内科)
関西医科大学	第2内科	黒部市民病院	腎臓内科	鹿児島市立病院	小児科
関西医科大学	小児科	佐賀医科大学	内科学	鹿児島大学医学部	第2内科
関西労災病院	腎臓内科	佐賀医科大学	小児科	社会保険中央病院	小児科
関東通信病院	腎透析センター	佐賀県立病院好生館	内科	取手協同病院	腎内科
岩手医科大学医学部	小児科	佐久総合病院	内科	秋田組合総合病院	腎内科
岩手県立中央病院	小児科	佐野厚生総合病院	内科	秋田大学医学部	第3内科
岐阜大学医学部	小児科	済生会横浜市南部病院	内科	秋田大学医学部	小児科
久留米大学医学部	第3内科	済生会下関総合病院	腎臓内科	秋田労災病院	腎臓内科
久留米大学医学部	小児科	済生会栗橋病院	小児科	住友病院	小児科
宮崎医科大学	第1内科	済生会中津病院	腎臓内科	重井医学研究所附属病院	小児科

## つづき

順天堂大学医学部	腎臓内科	福岡大学筑紫病院	小児科	静岡市立静岡病院	腎臓内科
熊本中央病院	腎臓科	福島県立医科大学	第3内科	仙台社会保険病院	腎センター
千葉大学医学部	内科学第1	福島県立医科大学	小児科	千葉県こども病院	腎臓科
千葉大学医学部	小児科	兵庫医科大学	第5内科	東京専売病院	内科
川崎医科大学	腎臓内科	兵庫医科大学	小児科	東京大学医学部	腎臓内科学
川崎医科大学	小児科	兵庫医科大学	腎透析学	東京大学医学部	第2内科
川崎協同病院	小児科	兵庫県立こども病院		東京大学医学部	小児科
川崎市立川崎病院	小児科	兵庫県立尼崎病院	内科	東京大学医学部附属病院分院	泌尿器科
倉敷中央病院	小児科	豊橋市民病院	内科	東京通信病院	腎臓内科
相模原協同病院	内科	防衛医科大学校	第2内科	東京都済生会中央病院	腎臓内科
蒼龍会井上病院	腎臓内科	北海道勤労者医療協会中央病院	腎臓内科	東京都立府中病院	内科(腎臓)
大阪医科大学	第1内科	北海道大学医学部	小児科学	東京労災病院	内科
大阪医科大学	小児科	北海道大学医学部	第2内科	東京医科大学八王子医療センター	腎臓科
大阪市立大学医学部	第1内科	北松中央病院	内科	東京警察病院	腎臓内科
大阪市立大学医学部	第2内科	北信総合病院	腎臓内科	東京慈恵会医科大学	内科第2
大阪市立大学医学部	小児科	北里大学医学部	腎臓内科	東京慈恵会医科大学	小児科
大阪赤十字病院	腎臓内科	北里大学医学部	小児科	東京慈恵会医科大学附属柏病院	総合内科
大阪大学医学部	第1内科	北陸中央病院	腎臓内科	東京女子医科大学	第4内科
大阪大学医学部	小児科	堀ノ内病院	腎臓内科	東京女子医科大学腎臓病総合医療センター	小児科
大阪通信病院	第1内科	本荘第一病院	腎臓内科	東京女子医科大学附属第二病院	小児科
大阪府立病院	腎臓内科	麻生セメント(株)飯塚病院	腎臓内科	慶應義塾大学医学部	内科
大阪府立母子保健総合医療センター	小児腎臓科	箕面市立病院	腎臓内科	慶應義塾大学医学部	小児科
大分医科大学	内科学	名古屋大学医学部	予防医学	群馬大学医学部	小児科
大分医科大学	泌尿器科	名古屋大学医学部	第3内科	虎の門病院	腎センター
大分医科大学	小児科	名古屋大学大幸医療センター	内科	虎の門病院分院	腎センター内科
大和市立病院	小児科	名古屋第一赤十字病院	小児科	虎の門病院	小児科
竹下病院		名古屋第一赤十字病院	腎臓内科	東邦大学医学部	第2内科
筑波学園病院	腎臓内科	名古屋第二赤十字病院	腎臓内科	東邦大学医学部	小児科
中通総合病院	代謝科	名古屋第二赤十字病院	小児科	東邦大学医学部附属大森病院	腎臓学
中頭病院	腎臓内科	立川相互病院	内科	東北大学医学部	血液浄化療法部
中部労災病院	内科	琉球大学医学部	第3内科	藤田保健衛生大学医学部	内科
中野総合病院	内科	琉球大学医学部	小児科	藤田保健衛生大学医学部	小児科
長崎大学医学部	第2内科	和歌山県立医科大学	第3内科	徳島県立中央病院	内科
長崎大学医学部	小児科	和歌山県立医科大学	小児科	徳島大学医学部	小児科
長野赤十字病院	内科	獨協医科大学	循環器内科学	栃木県済生会宇都宮病院	内科
鳥取大学医学部	第2内科	獨協医科大学	小児科学第1	奈良県立医科大学	第1内科
鳥取大学医学部	小児科	筑波大学	腎臓内科	奈良県立医科大学	小児科
帝京大学医学部	内科学(腎)	広島赤十字・原爆病院	第3内科	南一条病院	腎臓内科
帝京大学医学部	小児科	広島大学医学部	第2内科	日鋼記念病院	腎センター
帝京大学医学部附属市原病院	第3内科	広島大学医学部	小児科	日高病院	腎臓内科
天理よろづ相談所病院	小児科	昭和大学藤が丘病院	腎臓内科	日本赤十字社医療センター	小児科
天理よろづ相談所病院	腎臓内科	松山赤十字病院	腎センター	日本赤十字社医療センター	腎臓内科
都立駒込病院	腎臓内科	松山赤十字病院	小児科	日本医科大学	内科学第1
都立清瀬小児病院	腎臓内科	信州大学医学部	第1病理	日本医科大学	内科学第2
都立墨東病院	小児科	信州大学医学部	第2内科	日本医科大学	小児科
都立墨東病院	内科	信州大学医学部	小児科	日本医科大学附属千葉北総病院	小児科
島根医科大学	第4内科	小松市民病院	腎臓内科	日本大学医学部	第2内科
島根医科大学	小児科	新潟県立吉田病院	小児科	日本大学医学部附属駿河台病院	小児科
島田記念病院	腎臓内科	新潟県立中央病院	内科	日立製作所水戸病院	腎臓内科
東海大学医学部	腎代謝内科	新潟市民病院	小児科	日立製作所日立総合病院	腎臓内科
東海大学医学部	小児科	新潟大学医学部	血液浄化療法部	函館五稜郭病院	小児科
東海大学医学部附属大磯病院	内科学7	新潟大学医学部	小児科	八代総合病院	腎センター
東京医科歯科大学医学部	第2内科	新潟南病院	内科	高知医科大学	第2内科
東京医科大学	腎臓科	新日鐵八幡記念病院	小児科(腎臓)	高知医科大学	小児科
東京医科大学	小児科	新日鐵八幡記念病院	内科	国保旭中央病院	腎臓内科
東京医科大学霞ヶ浦病院	腎臓科	神戸大学医学部	保健学科	国立霞ヶ浦病院	腎臓内科
東西総合病院	腎臓内科	神奈川県立こども医療センター	腎臓内科	国立感染症研究所	細菌学
原泌尿器科病院	腎内科	神立病院	腎臓内科	国立金沢病院	第1内科
古賀病院	腎臓内科	水戸済生会総合病院	腎臓内科	国立呉病院	腎臓内科
公立昭和病院	腎センター	水戸中央病院	内科	国立高崎病院	腎臓内科
群馬大学医学部	内科学第3	水島協同病院	腎臓内科	国立国際医療センター	小児科
順天堂大学医学部	小児科	聖マリアンナ医科大学	第1内科	国立国際医療センター	腎臓内科
浜松医科大学	第1内科	聖マリアンナ医科大学横浜市西部病院		弘前大学医学部	内科学第2
浜松医科大学	小児科	聖マリアンナ医科大学	小児科	弘前大学医学部	小児科
浜松赤十字病院	小児科	聖隷浜松病院	小児科	香川医科大学	小児科
浜松労災病院	腎臓内科	聖路加国際病院	小児科	香川医科大学	内科学
富山医科薬科大学医学部	第2内科	国立佐倉病院	小児科	香川県立中央病院	腎臓内科
富山医科薬科大学医学部	小児科	国立佐倉病院	内科	高岡市民病院	内科
富山県立中央病院	内科	国立佐倉病院	泌尿器科	高松市民病院	泌尿器科
富山赤十字病院	内科	国立循環器病センター	内科	昭和大学医学部	小児科
福井医科大学	第1内科	国立小児病院	腎消化器科	昭和大学医学部	腎臓内科
福井医科大学	小児科	仙台赤十字病院	内科	昭和大学藤が丘病院	内科学
福井赤十字病院	内科	仙北組合病院	腎臓内科	上都賀総合病院	腎臓内科
福岡赤十字病院	腎臓内科	西クリニック	内科	信楽園病院	
福岡大学医学部	第4内科	西神戸医療センター	腎臓内科		
福岡大学医学部	第2内科	静岡県立こども病院	腎臓内科		
福岡大学医学部	腎センター	静岡済生会総合病院	腎臓内科		(順不同)