

CASE STUDY

再発を繰り返し治療抵抗性となったネフローゼ症候群の1例

症例提示者：長崎大学医学部・歯学部附属病院第二内科¹⁾，同 血液浄化療法部²⁾
長崎大学大学院医歯薬学総合研究科病態病理学³⁾

廣瀬 弥幸¹⁾，宮崎 正信，河野 茂，原田 孝司²⁾，田口 尚³⁾

症 例：50歳女性

主 訴：下腿浮腫

家族歴：特記すべきことなし

既往歴：高脂血症(平成8年より)

現病歴：平成8年より高脂血症にて経過観察されていたが，その他に異常を指摘されていなかった。平成11年8月の検診での血液検査・尿検査でも高脂血症以外に異常認めず。

平成11年9月下旬頃より下肢浮腫，5kgの体重増加あり。近医を受診し，高血圧(収縮期血圧190mmHg台)，尿蛋白(++++)尿潜血(+++)，総蛋白 5.7g/dL，Alb 3.2g/dL および胸水を指摘，ネフローゼ症候群を疑われ，精査加療目的に当科入院となった。

現 症

身長 155cm，体重 59kg，体温 36.7°C，血圧 188/109 mmHg，脈拍 83/分，意識清明，貧血(-)，黄疸(-)，心音・呼吸音 異常なし，下肢浮腫(+)

当院入院時検査所見 (表1)

入院後ネフローゼ症候群の原因検索のため腎生検を行った。

第1回腎生検所見 (図1)

腎生検所見

光顕ではほとんどの糸球体で軽度のメサンギウム増殖を示し，間質の変化はなかった。ここでは示さないが，蛍光抗体法ではメサンギウムにIgAおよびC3の沈着を認め，電子顕微鏡ではメサンギウム領域にdense depositを認め，足突起のびまん性癒合も認められた。

表1 当院入院時検査所見

血液検査所見		尿所見	
Hb	13.0g/dL	尿潜血	(++)
WBC	5,200/mm ³	尿タンパク	(++++)
Plt	125.6万/mm ³	尿タンパク定量	2.9g/day
TP	4.7g/dL	赤血球	8~10/HPF
Alb	2.5g/dL	尿中NAG	13.3 μg/dL
BUN	14mg/dL	尿中β ₂ MG	540 μg/dL
Cr	0.6mg/dL	Selectivity Index	0.136
Na	144mEq/L	Ccr	93.5mL/min
K	3.7mEq/L		
Cl	110mEq/L		
Ca	8.2mg/dL		
T-Chol	256mg/dL		
LDL-C	164mg/dL		
CRP	0.10mg/dL		

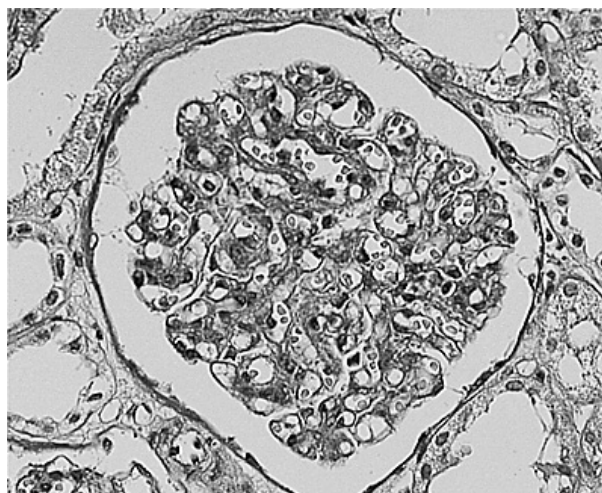


図1 第1回腎生検所見

臨床経過

入院時の腎生検所見から，平成11年11月20日よりPSL:40mg/dayより開始・漸減したところ，蛋白尿・血尿消失および生化学所見正常化を認め，ネフローゼ症候

群は寛解に至った。PSL 10mgまで漸次減量したが再発は認められず、経過良好であった。

設問1 この経過より考えられる病態は？

- a MCNS 微小変化群
- b IgA腎症
- c 両者の合併
- d その他の腎炎

解説

1. MCNS 微小変化群

MCNSとすると、IgAの沈着をどう考えるかである。正常人の4～18%にIgAの沈着が認められたとの報告がある。また、最近ではドナー腎の16.1%にIgAの沈着を認めたという報告もあり、非特異的なIgAの糸球体沈着がありうる事が明らかとなっている。この症例ではMCNSに非特異的なIgA沈着が認められる可能性があるが、電顕所見ではMCNSとは言えない。

2. IgA腎症

ネフローゼ症候群を呈するIgA腎症では一般に半月体・ボウマン嚢との癒着など組織学的に障害が高度でmesangial interposition, 係蹄壁へのIgA沈着があるとされている。これらの組織所見やステロイドへの反応性などからは、本症例ではIgA腎症によるネフローゼ症候群とは考えにくい。

3. MCNSとIgA腎症の合併

本症例では発症形式やステロイドへの反応はMCNS様であり、メサンギウム増殖など組織所見は軽度のIgA腎症が考えられた。そのため本症例では「IgA腎症でMCNSと類似の病態によりネフローゼ症候群をきたした」のではないかと考えられた。病因としては、MCNS患者由来のT cell hybridoma培養上清をラットに投与すると蛋白尿や足突起癒合を起こすこと、MCNSの腎を正常な環境に移植するとMCNSが消失することなどから、MCNSでは血中に存在する血管透過性因子の存在が示唆されており、このようなものが本患者（軽度のIgA腎症）に存在したためMCNS様のネフローゼ症候群をきたしたことが推測された。

解答 c

臨床経過

平成12年11月13日、近医にてインフルエンザワクチン接種した10日後頃より尿蛋白陽性となり、低蛋白血症・高脂血症も出現。平成13年1月頃からは下腿浮腫も出現した。入院時検査所見は前回とほぼ同様のネフローゼ症候群を呈しており、2回目の腎生検を行った。

腎生検所見

2回目の腎生検所見は軽度のメサンギウム増殖性腎炎を示し、蛍光抗体法ではメサンギウムにIgAおよびC3の沈着を認め、1回目の腎生検とほぼ同様の所見であった。

設問2 この経過より考えられる病態は？

- a IgA腎症増悪
- b MCNS 再発
- c ワクチン接種による腎炎
- d FGSその他

解説

インフルエンザワクチンと腎障害の報告は少ないが、ワクチン接種と腎症の発症に関する文献的には散見される。インフルエンザワクチンによるMCNS発症、HBV vaccine, Pneumococcal vaccine, Small pox vaccineなどによる腎症の発症が報告されている。

本症例では既存の腎炎の増悪とワクチン接種が偶発的に重なった可能性は否定できないが、経過よりネフローゼ症候群の再燃にインフルエンザワクチンの関与が強く疑われた。一般的に、腎疾患患者にもインフルエンザワクチン接種が行われているが、接種後十分な経過観察が必要と考えられる。

解答 c

臨床経過

2回目の腎生検後メチルプレドニゾロン500mg×3日間(ミニパルス)施行し、PSL30mgより開始・漸減したところ蛋白尿は消失し、完全寛解に至った。

その後プレドニンを漸減しPSL15mg投与中に、特に誘引なく尿蛋白陽性となった。ネフローゼの再燃が疑われ、外来にてプレディニン(75mg→150mg)を投与したが尿蛋白は改善しなかった。ネオーラル200mgに変更したが反応無く、さらに2回のミニパルスを併用したが蛋白尿は増悪傾向を示した(図2)。

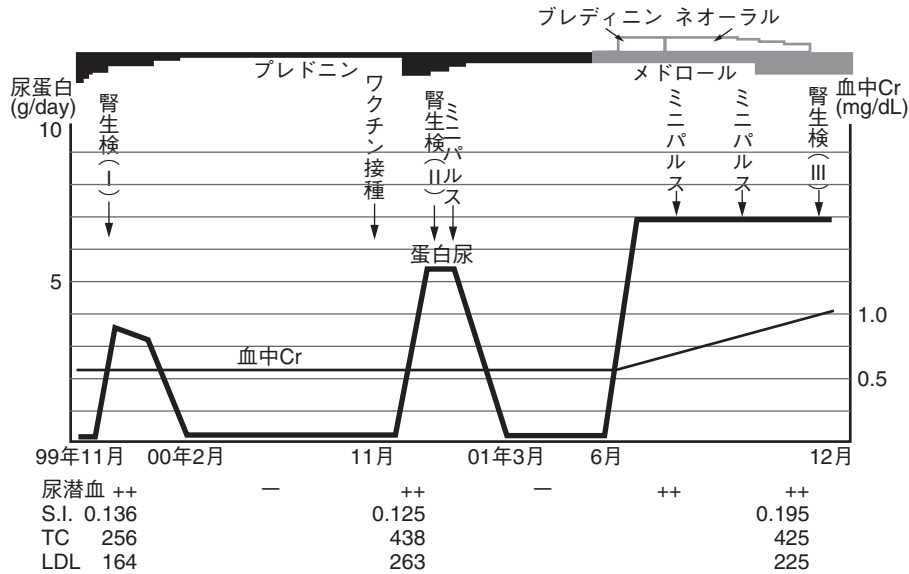


図2 臨床経過

設問3 この経過より考えられる病態は？

- a IgA腎症増悪
- b MCNS再発
- c 両者の合併
- d 巣状糸球体硬化症 (FGS)
- e その他の腎炎合併

臨床経過

ステロイドが有効であったネフローゼ症候群がステロイド抵抗性となったため、何らかの組織学的変を考へ、3回目の腎生検を行った。

第3回腎生検所見 (図3)

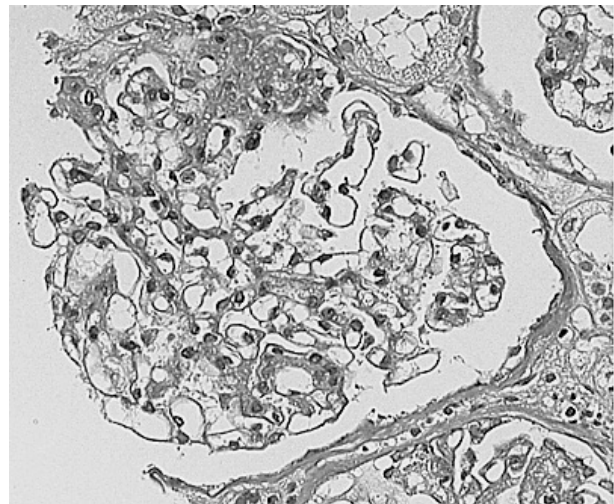


図3 第3回腎生検所見

解説

3回目の腎生検の結果は、糸球体35個中、写真に示すような巣状の硬化性病変を示すものが5個、硝子化糸球体を2個認められた。多くの糸球体は軽度のメサンギウム細胞の増殖と基質の軽度増生を伴っており、間質も局所性に線維化や細胞浸潤が認められた。蛍光抗体法ではこれまで認められていたメサンギウム領域のIgAおよびC3の沈着はほぼ消失しており、IgGやIgMなどの沈着は認められなかった。電顕では1回目の腎生検で認められたメサンギウムのdense depositは認められず、足突起のびまん性の癒合のみが観察された。この時点で病理学的にFGSと診断した。

IgA腎症の増悪は、軽度のメサンギウムの増殖はびまん性に認められるが、dense depositが消失していることより考えにくい。MCNS再発は組織変化およびステロイドへの反応性からみて否定的であり、IgA腎症とMCNSの合併は、IgAの沈着が認められないため考えにくい。以上より、IgA腎症とMCNSの合併していたものが、MCNSがFGSに移行、IgA沈着が消失し、臨床的にはステロイド抵抗性のネフローゼ症候群を呈したものと考えられた。

解答 d

設問4 どのような治療法を選択しますか？

- a サイクロスポリン
- b ブレディニン
- c エンドキサン（パルスを含む）
- d アザチオプリン
- e LDL吸着その他

解答 解説をご参照下さい。

解説

本症例ではネフローゼ症候群がステロイド減量中に再燃し、ステロイドパルス・ブレディニン・ネオールなど併用したが改善せず、腎生検にてFGSを呈した。

FGSに対する治療としてはまずステロイドが考慮されるが、ステロイド抵抗性や依存性のFGSに対しては、cyclosporinが投与されることが多く、寛解率は30～60%と報告されている。本症例でもcyclosporinが投与されたが、3カ月程度で無効として中止した。今回フロアーからは半年以上の長期投与によってその効果を判断すべきとの意見も出された。また、cyclophosphamideやazathioprineの長期投与、ステロイドとcyclophosphamideまたはchlorambucilの併用によるより積極的な免疫抑制療法では60%が完全または部分的寛解に至ったとの報告も

なされている。

FGSに対するLDL吸着療法については著効例の報告もあるが、大規模なcontrolled studyは行われていない。本症例でもLDL吸着療法を1回施行し、蛋白尿は改善傾向を示したが、同時に静脈血栓症を併発し急速に腎機能が悪化したため、その後LDL吸着は行っていない。

本症例のような症例にどのような治療を行うかは、まだ確固たるエビデンスがあるわけではないが、ステロイドと免疫抑制剤の併用を中心にLDL吸着療法を組み合わせるというのが一般に行われている治療法である。今後厚生労働省の進行性腎障害の研究班会議においても難治性ネフローゼ症候群に対する治療法の検討がなされるようであり、今後の成果を期待したい。

まとめ

IgANとMCNSの合併でステロイドが著効を示したネフローゼ症候群が、経過とともにIgA沈着は消失し、組織学的にFGSに移行し、ステロイド抵抗性のネフローゼ症候群を示した1例を提示した。

なお、詳細は症例報告の予定であり、写真・図などを一部省略した。