日腎会誌 2005；**47**(2)：121-127.

症　例

Fabry 病兄弟例における透析導入後の臨床経過についての検討

伊藤和子[*1]　田中元子　松下和孝　宮村信博[*2]
西田健郎　荒木栄一　野々口博史[*3]　冨田公夫

Clinical courses of two male siblings with Fabry disease on hemodialysis

Kazuko ITOH[*1], Motoko TANAKA, Kazutaka MATSUSHITA, Nobuhiro MIYAMURA[*2], Kenroh NISHIDA, Eiichi ARAKI, Hiroshi NONOGUCHI[*3], and Kimio TOMITA

[*1]Department of Nephrology, Akebono Clinic, [*2]Department of Metabolic Medicine, [*3]Department of Nephrology, Kumamoto University Graduate School of Medical Sciences, Kumamoto, Japan

Fabry disease is an X-linked recessive disease resulting from a deficiency of the lysosomal hydrolase α-galactosidase A. In male patients with the classic hemizygous form, acroparesthesias, hypohidrosis, corneal opacities, and dysfunction of the heart, brain, and kidney are observed. Recently, it was reported that 0.5～1.2 % of male chronic hemodialysis (HD) patients were diagnosed as having Fabry disease based on the measurement of α-galactosidase A activity. Fabry disease is thought to be an important cause of end-stage renal disease. There are a few reports of patients with Fabry disease on long-term HD.

Here we report two male siblings with classical type Fabry disease on HD. They had acroparesthesias, and hypohidrosis. Their mother had severe heart failure due to a heterozygous form of Fabry disease. Case 1 is a 44-year-old male. He had mid-cerebral apoplexy at 30 years of age. He started maintenance HD in 2000. Remarkable left ventricular hypertophy and conduction disorders of the heart were found. In 2004, he collapsed and ventricular-tachycardia and severe hypoxic brain damage were found. Now his consciousness level has been in the range of 100 to 300 on the Japan Coma Scale. Case 2 is a 40-year-old male. He started maintenance HD in 1993. Malnutrition due to chronic diarrhea and severe ischemic change in the brain were found. In 1998, he had severe joint pain of shoulders and fingers with ectopic calcifications detected by X ray. The ectopic calcifications were extended to the whole body. In 2004, his dementia by ischemic change in the brain has rapidly progressed.

In conclusion, cardiovascular complications, cerebrovascular manifestations, painful ectopic carcifications, and chronic diarrheas in our patients were considered to be specific symptoms of Fabry disease. Young HD patients with these symptoms will need to be examined for Fabry disease.

Jpn J Nephrol 2005；47：121-127.

Key words：Fabry disease, X-linked recessive heredity, hemodialysis, cardiovascular complications, painful ectopic carcifications

背　景

Fabry 病は，リソソーム糖脂質代謝酵素の一つであるα-ガラクトシダーゼ活性の低下により，中間産物であるα-トリヘキシドが全身の臓器に沈着し機能障害を起こす遺伝性脂質代謝異常疾患である。古典型 Fabry 病では，学童期から激しい四肢の疼痛，皮膚の被角血管腫，腎機能障害を認め，思春期以降には心筋障害，高血圧，末期腎不

[*1]松下会あけぼのクリニック腎臓内科，[*2]熊本大学大学院医学薬学研究部代謝内科，[*3]同 腎臓内科
（平成 16 年 12 月 20 日受理）

全，角膜混濁を認める[1,2]ことは古くから知られている。

近年，透析患者における α-ガラクトシダーゼ活性のスクリーニングの結果，0.5〜1.2 %に Fabry 病を認めたと報告されており[3,4]，透析患者の原疾患として Fabry 病は考慮すべき重要な疾患であると考えられるが，透析導入後の臨床経過についての報告は少ない。また，末期腎不全に至った Fabry 病の兄弟例の報告[5~7]も散見されるものの，欧米での報告では腎移植へ移行，死亡するなどしているため，長期間透析施行例の予後についての報告は少ない。

1996 年，われわれはヘテロ接合体の Fabry 病患者(重症心不全)を母とするヘミ接合体の古典的 Fabry 病兄弟例を酵素学的，遺伝子学的に診断し報告した[8]が，その後，兄弟ともに当施設において末期腎不全へ進行し血液透析へ導入した。この Fabry 病の兄弟例において長期透析治療を施行しえたので，透析導入後の臨床経過の特徴について若干の文献的考察を含め報告する。

症 例 1

患　者：44 歳，男性，コンピュータ関係エンジニア

家族歴(Fig. 1)：母は Fabry 病(ヘテロ接合体)で重症心不全のため治療中である。弟(三男，症例 2)は Fabry 病で，1993 年から血液透析を施行中。兄(長男)は酵素活性測定および遺伝子解析の結果 Fabry 病患者ではないことが確認されている。本症例の長男(15 歳)には特記すべき病歴はない。

現病歴：7〜8 歳頃からしばしば両上下肢の痺れないしは疼痛を自覚しており，20 歳からは近医にて鎮痛剤を処方されていた。また，高校生の頃から全身の皮膚に被角血管腫が認められた。30 歳(1990 年)の頃，ふらつきと眩暈，気分不良を認めたため熊本大学附属病院を受診したところ，中脳出血と診断され緊急入院となった。意識レベルの低下や麻痺などは認めず，保存的治療を行い退院した。その後は特に自覚症状はなく定期的受診はしていなかったが，38 歳(1997 年)の頃，39°C 台の不明熱と下肢の浮腫が認められたため，同病院に入院した。入院時検査で腎機能の低下(BUN　11.4 mg/d*l*，Cr　1.24 mg/d*l*，Ccr　33.6 m*l*/min)を認めた。その後も 37°C 前後の不明熱は時々みられた。腎機能は次第に低下してきたため(24 hrCcr　6 m*l*/min) 2000 年 3 月 21 日(40 歳)に内シャント造設術を施行した。手術前心拍数は 60〜70/分で推移していたが，手術開始から約 20 分後，心拍数 30〜40/分の徐脈となった。atropinesulfate 0.5 mg を筋注したが，開始から約 35 分後には 20〜30/分とさらに徐脈となったため，手術を中止し某病院救急外来へ救急搬送した。転院後は自然に正脈に復帰し一般状態にも変化はなかったため，同日帰宅した。また，3 月 29 日から慢性透析に移行した。

血液透析導入時身体所見：身長 165 cm，体重 57.8 kg,

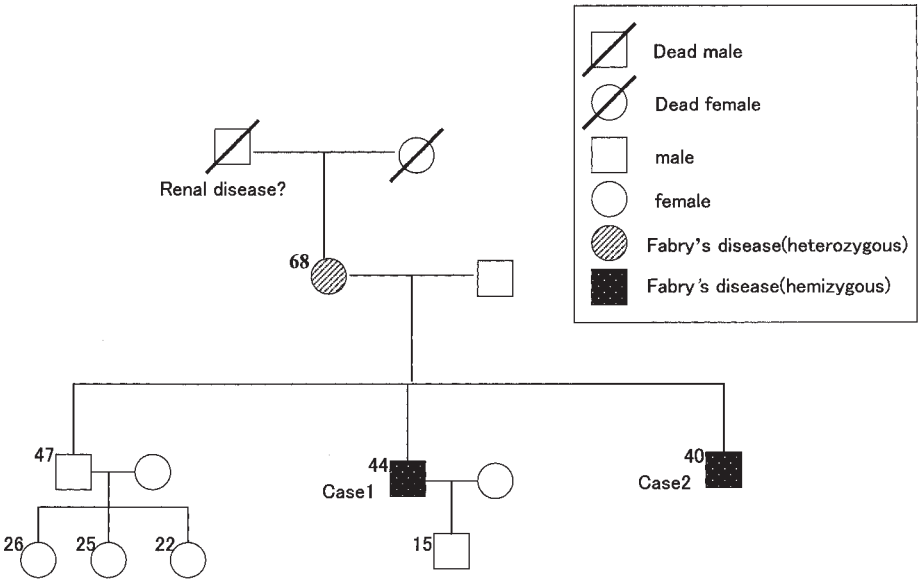

Fig. 1.　Pedigree of the family

Males are denoted by squares, females by circles. Clinical status is indicated as follows：closed symbols are patients of classical type Fabry disease (hemizygous) who are in chronic hemodialysis；striped symbol is their mother (heterozygous) who has in severer heart failure.

Table 1. Laboratory data of case 1 on starting hemodialysis(March, 2000)

Peripheral blood		γ-GTP	272 U/l
WBC	5,390/μl	T-Cho	187 mg/dl
RBC	332×10⁴/μl	TG	63 mg/dl
Hb	11.5 g/dl	amylase	195 IU/l
Ht	33.8 %	glucose	72 mg/dl
Plts	18.0×10⁴/dl	Urinalysis	
Blood chemistry		pH	5.0
BUN	70.6 mg/dl	Prot	(3+)
Cr	7.5 mg/dl	Glu	(−)
UA	10.4 mg/dl	OB	(+)
Na	144 mEq/l	RBC	12〜13/HPF
Cl	107 mEq/l	WBC	9〜10/HPF
K	3.7 mEq/l	Renal function	
Ca	7.4 mg/dl	Ccr	6 ml/min
IP	5.5 mg/dl	Echocardiogram	
GOT	31 IU/l	effusion	(±)
GPT	30 IU/l	EF	79 %
ALP	311 IU/l	IVS	22 mm
LDH	480 IU/l	LVPW	20 mm

血圧 172/84 mmHg，脈拍 50/分，整。意識清明，眼瞼血膜に貧血軽度あり，眼球結膜に黄疸なし。頸部リンパ節腫脹なし，口腔粘膜正常。心雑音：なし。時々，左前胸部痛を認めた。肺野：呼吸音清。腹部：平坦，軟，圧痛なし。四肢：疼痛あり。全身皮膚に被角血管腫，低汗症を認めた。

血液透析導入時検査所見(Table 1)：著明な腎機能低下，軽度の腎性貧血，心エコーにて心室中隔(IVS) 22 mm(正常値 7〜11 mm)，左室後壁(LVPW) 20 mm(正常値 7〜11 mm)と心筋の著明な肥厚，心筋輝度の上昇，少量の心嚢液を認めた(Fig. 2.)。心収縮能は駆出率(EF) 79 %と保たれていた。心電図では巨大陰性 T 波，洞性徐脈などの心筋伝導障害を認めた。胸部 X 線では心胸比(CTR) 50.5 %と心拡大が認められた。

透析導入後臨床経過：透析スケジュールは週 3 回，1 回 4〜5 時間であった。透析機器は DCS-26(日機装株式会社)，ダイアライザーは F7HPS(フレゼニウスメディカルケアジャパン株式会社製ダイアライザー，ポリスルフォン，膜面積 1.6 m²)を使用した。抗凝固薬にはヘパリン初回 900 単位，維持 800 単位を使用し，血流量 200 ml/min，透析液流量 500 ml/min にて血液透析を行った。血液透析導入以後，3 カ月ごとに心電図，心エコー，胸部 X 線および年 1〜2 回のホルター心電図検査を施行した。左前胸部不快感を時々訴えていたが，心電図，心エコー，胸部 X 線所見には導入時と比べて心筋障害の進行を示唆する所見は見られなかった。ホルター心電図では多源性の心室性期外収縮が認められたが，最大 2 連発であり危険度の高いものではないと考えられた。四肢の疼痛は全透析経過を通じて持続し，1 日 200〜400 mg の carbamazepin の投与が必要であった。

a
b

Fig. 2. Echocardiograms of case 1(April, 2004)
a：Left ventricular and interventricular septal wall hypertrophy in the image of the long axis.
b：Diffuse left ventricular hypertrophy in the sagittal image
IVS：22 mm

透析導入 6 カ月頃(2000 年 10 月)から時々尿路結石の自然排石が認められるようになった。結石分析では蓚酸カルシウムであった。2001 年 2 月には両側神経性難聴の診断を受けている。2001 年 9 月に両眼のかすみを自覚したため眼科受診したところ，視力は Vd＝0.4，Vs＝0.3 と低下しているものの器質的異常はなかった。また 43 歳(2002 年 6 月)から夕方から夜間にかけて 37〜38°C の発熱，水様の下痢症状を強く訴えるようになった。四肢の疼痛は次第に増悪してきたため，2002 年 10 月より血中濃度を測定しながら carbamazepin を 400 mg 連日投与とした。維持

透析は週 3 回の外来透析を継続したが，2004 年 5 月 24 日，自宅にて心肺停止状態で発見され，某病院へ救急搬送された。搬送後に蘇生され心ペースメーカー装着，気管切開を施行し，一時蘇生はしたものの低酸素脳症であり，意識レベルは Japan Coma Scale 100～300 で推移している。

症 例 2

患　者：40 歳，男性，無職

家族歴(Fig. 1)：母は Fabry 病(ヘテロ接合体)で重症心不全。次兄(二男，症例 1)は Fabry 病(ヘミ接合体)で，2000 年 3 月から血液透析を施行中

現病歴：7～8 歳頃から，しばしば両上下肢の痺れや疼痛を自覚しており，近医から処方の鎮痛剤を内服していた。23 歳頃(1986 年頃)右耳前庭炎のため耳鼻咽喉科医院へ入院し治療を受けた。30 歳(1993 年)の 4 月頃から頭痛，下痢，嘔気が続いていた。同年 6 月顔面浮腫が出現し，近医で腎不全と診断された。翌日，熊本大学附属病院を紹介されて受診し，Fabry 病による腎不全と診断された(BUN 135.0 mg/d*l*，s-Cr 16.7 mg/d*l*)。即日，血液透析治療目的にて当院へ紹介され，6 月 11 日より透析治療を開始した。

入院時身体所見：身長 168 cm，体重 47.6 kg，血圧 140/80 mmHg，脈拍 56/分，整。意識清明，眼瞼血膜に貧血軽度あり，眼球結膜に黄疸なし。頸部リンパ節腫脹なし，口腔粘膜正常。心雑音：なし。肺野：呼吸音清。腹部：平坦，軟，圧痛なし。四肢：疼痛あり。全身皮膚に被角血管腫，低汗症を認めた。

入院時検査所見(Table 2)：著明な腎機能低下と腎性貧血を認めた。心エコー上は心肥大の所見は認めず，EF 81 %と収縮能も保たれていた。心電図上，左室肥大および V4～6 の T 波の平低化ないし陰転化が見られた。胸部 X 線上，CTR 51.3 %であり心拡大が認められた。

透析導入後臨床経過：透析スケジュールは週 3 回，1 回 4 時間であった。透析機器は DCS-26(日機装株式会社)，ダイアライザーは KF-20C(川澄化学工業株式会社製ダイアライザー，EVAL 膜，膜面積 2.0 m²)を使用した。抗凝固薬にはヘパリン初回 900 単位，維持 800 単位を使用し，血流量 200 m*l*/min，透析液流量 500 m*l*/min にて血液透析を行った。導入当初にみられた不均衡症候群と思われる頭痛と嘔気については徐々に軽快したが，夕方から出現する 37°C 台の発熱と全身倦怠感が強く，入院は 2 カ月半に及んだ。退院後も 37～38°C 台の発熱はしばしば認められた。また，血液透析後の全身倦怠感の訴えもほぼ毎回みられた。1997 年 2 月に眩暈，耳鳴りがみられたため熊本大学附属病院にて耳鼻咽喉科的精査および頭部 MRI を行った。その結果，両側の末梢前庭機能廃絶，軽度の感音性難聴，脳の虚血性変化が認められた。2002 年 12 月の頭部 CT でも脳白室周囲の多数の低吸収域が見られ，脳虚血変化の進行が示唆された。透析導入後も心エコー所見，胸部 X 線写真では心肥大の増悪を示唆する所見はなかった。慢性下痢症のため食事コントロールも不良で，Ca×P 積は 60～84 と高値で推移した。血液透析導入 5 年目の 1998 年頃から，肩，手指などの関節および頸部，背部，足部，顔面皮下に激しい疼痛を伴う異所性石灰沈着を年に数回認めた(Fig. 3)。特に背部の脊柱関節近傍の腫瘤状石灰化は長径 5～10 cm と大きく，対症療法として皮膚の小切開による液状物質排出を 2000 年から数回行っている。

1999 年から Fabry 病によると思われる四肢痛の増悪がみられ，NSAID など鎮痛剤を多剤投与したが効果なく，血中濃度を測定しながら carbamazepin 1 日 600～800 mg と増量によって対処した。一方，導入 5 年目の 1998 年頃から慢性の水様性下痢，嘔気が増悪し栄養状態は著しく不良であり次第に痩せてきた。2004 年 8 月から失見当識，失認などつじつまの合わない言動がみられるようになり入院した。入院中の頭部 MRI によって脳萎縮，脳虚血性変化の進行が認められ，上下肢脱力による歩行障害が進行し，寝たきり状態となった。

Table 2. Laboratory data of case 2 on starting hemodialysis(June, 1993)

Peripheral blood		γ-GTP	66 U/*l*
WBC	4,270/μ*l*	T-Cho	144 mg/d*l*
RBC	188×10⁴/μ*l*	TG	104 mg/d*l*
Hb	6.0 g/d*l*	amylase	203 IU/*l*
Ht	17.3 %	glucose	101 mg/d*l*
Plts	19.1×10⁴/μ*l*	Urinalysis	
Blood chemistry		pH	5.0
BUN	80.6 mg/d*l*	Prot	(4+)
Cr	12.6 mg/d*l*	Glu	(−)
UA	7.9 mg/d*l*	OB	(+)
Na	141 mEq/*l*	RBC	12～13/SF
Cl	101 mEq/*l*	WBC	9～10/SF
K	5.3 mEq/*l*	Renal function	
Ca	8.4 mg/d*l*	Ccr	3 m*l*/min
IP	6.5 mg/d*l*	Echocardiogram	
GOT	11 IU/*l*	effusion	(−)
GPT	10 IU/*l*	EF	81 %
ALP	121 IU/*l*	IVS	14 mm
LDH	276 IU/*l*	LVPW	10 mm

a | b

Fig. 3.　X rays of case 2

a：right shoulder（October, 1999） b：right hand（November, 1998）
Multiple ectopic-calcifications with severe pain have been found around the joints of the shoulders and fingers. Calcifications also with severe pain have been found under the skin of the neck, back, foot, and face.

考　察

近年の遺伝子工学の進歩により，Fabry 病患者とその家系の遺伝子解析結果が報告されている[9~11]が，Fabry 病患者の遺伝子変異は 1 塩基の点変異によるものが多く，残存する酵素活性により同一家系内であっても臨床症状が多彩である[12~15]。1995 年 Nakao ら[16]は，肥大型心筋症患者群 230 例における α-ガラクトシダーゼ酵素活性のスクリーニングを行った結果，古典型 Fabry 病の典型的臨床症状を伴わず壮年期以後に発症する，亜型の“心 Fabry 病”(cardiac variant)が 3 %存在することを報告した。さらに最近では，亜型 Fabry 病のなかに，心筋障害は全くみられないか極軽度であり，腎機能障害のみが進行する renal variant の存在も報告[3,17]された。今回われわれが経験した Fabry 病の兄弟例も，同じ遺伝子異常を認めるにもかかわらず症状の発現型には違いがあり，1 例ずつの臨床経過を詳細に分析することにより，Fabry 病に関連する特徴的症状を確認する必要があると考えられる。

近年，透析患者における α-ガラクトシダーゼ活性のスクリーニングの結果，0.5～1.2 %に Fabry 病を認めることが明らかとなった[3,4]。われわれも維持透析患者 696 例について α-ガラクトシダーゼ活性のスクリーニングを行った結果，0.7 %に Fabry 病患者を認めることを報告した[18]。われわれの報告[18]から，血液透析患者における Fabry 病の頻度が 0.7 %であると推測すると，2003 年末のわが国の血液透析患者 23.8 万人中 1,700 例が Fabry 病であると考えられるが，日本透析医学会統計調査の結果[19]では，導入原疾患が Fabry 病を含む「先天性代謝異常疾患」に分類されている症例は 0.1 %，240 例と少なく，かなりの症例が診断されないままに潜在している可能性がある。一方で，原疾患“不明”とされたものが 6.3 %に認められ，原疾患“不明”症例のなかに renal variant を含む Fabry 病患者が含まれている可能性も考えられる。Fabry 病の重大な合併症として，皮膚の被角血管腫や低汗症に加え心筋障害や心伝導障害，脳血管障害などがあげられるが，透析患者には心疾患や脳血管障害の合併が高頻度に認められるため，Fabry 病と診断するためにはその特徴的所見を正確に把握する必要がある。

以下に Fabry 病に特徴的な臨床症状について，一般の透析患者の臨床症状との鑑別点を含めて考察する。

まず，今回の兄弟例の両者に共通な所見は，透析導入年齢が若年であった点である。また，両者ともに学童期から古典的 Fabry 病に特徴的な被角血管腫，四肢末端痛，低汗症，角膜混濁，心肥大を認めていたにもかかわらず，母親の診断に伴う家系の検索によって Fabry 病と診断された。診断時の年齢は兄 34 歳，弟 29 歳と高く，一般医師の間における Fabry 病の認識が低いことが示唆される。

症例 1 では，透析導入期にすでに高度の心筋伝導障害と

心肥大の所見が認められた。導入前の初回シャント造設術時に，洞性徐脈(心拍数 20/分)のためショック状態となった。2004 年 5 月の突然の心肺停止も Fabry 病による高度の心筋伝導障害が原因であったと考えられた。一般的に維持透析患者の心不全による死亡率は高く，日本透析医学会統計調査の結果[19]，死因の約 25 %が心不全，約 6 %が急性心筋梗塞であると報告されている。一方，Fabry 病患者において α-トリヘキシドは心筋親和性が高く，最も多い死因が心不全，不整脈であると報告されており[20]，症例 1 の経過に一致する。

さらに古典的 Fabry 病患者の多くに脳血管障害がみられることは知られており[21]，症例 1 では透析導入前の 30 歳時に中脳出血の既往を認めたことも特記すべき点である。このように，高度の心筋伝導障害や脳血管障害が透析導入前や若年時から認められた症例については，Fabry 病患者である可能性を考慮し，酵素学的，遺伝子学的診断を行い確定診断を行う必要性があると考えられる。

症例 2 においては，下痢，発熱，脳虚血変化および関節周囲や全身皮下での疼痛を伴う大小の異所性石灰沈着が特徴的であった。持続する下痢はあらゆる種類の止痢薬に抵抗性で，透析導入後 5 年目(1998 年)から持続していた。2000 年頃から下痢症状が強くなり，栄養状態も不良となった。37～39°C の発熱が持続していたが，CRP などの炎症反応は陰性であり，高度の低汗症に伴う体温調節機能異常によるものと考えられた。また，関節周囲や全身皮下での疼痛を伴う大小の異所性石灰沈着についても，長期維持透析患者にみられる異所性石灰化とは異なる機序による可能性があると考えられた。

長期維持透析患者にみられる異所性石灰化は，これまでの報告から二次性副甲状腺機能亢進症に伴うものが多く，高 P 血症や Ca×P 積高値の関与が指摘されており，そのほとんどが肩関節や股関節などの関節周囲に腫瘤を形成し，ときに巨大化する[22]。症例 2 では，血清カルシウム値は 8.0～9.4 mg/d*l*，血清リン値は 6.9～10.1 mg/d*l*，Ca×P 積 60～84 であり，異所性石灰沈着に対する高 P 血症や Ca×P 積高値の関与は否定できないものの，異所性石灰沈着部位はこれまでの報告と比較し，背部，頸部，顔面など関節周囲以外を含む広範囲の皮下に認められ，しかも石灰化が小さい時期から激しい疼痛を伴っていた。また，血清アルミニウム値は 1.3 μg/d*l*(正常値：0.9 μg/d*l* 以下)と高値でなく，2004 年 4 月のインタクト PTH は 5 pg/m*l* と低めで推移したが，インタクトオステオカルシンは 3.5(正常値：2.9～12.3)，骨型アルカリホスファターゼも 26.4(正常値 13.0～33.9)と骨代謝マーカーは正常範囲内であり，低 PTH 血症に伴う異所性石灰化も否定的であった。われわれが検索しえた限りでは，Fabry 病患者における異所性石灰化の報告はみられず，学童期から認められる四肢末端の痛みに石灰化を伴ったという報告もみられなかった。今回は異所性石灰化の内部構造物についての解析を行うことはできなかったが，Fabry 病によるセラミドトリヘキシドの沈着によるものである可能性は否定できず，今後の更なる検討が必要と考えられた。

このような所見から，若年透析患者で原因不明の発熱や下痢，関節や皮下の腫瘤状異所性石灰沈着などを認める症例についても，Fabry 病である可能性を考慮すべきであると考えられる。

以上，Fabry 病の兄弟例における透析導入後の臨床経過の特徴について報告した。これまで，Fabry 病は治療法もなく稀な疾患であると認識されてきたが，近年，Fabry 病に対する治療法として α-ガラクトシダーゼ酵素補充療法の有効性が報告され[23,24]，2004 年 5 月からわが国でも臨床現場での使用が可能となった。今回報告した兄弟例についても，α-ガラクトシダーゼ酵素補充療法[25] を行うことにより，心筋障害や脳血管障害，下痢などに対する治療効果が期待される。

本論文の要旨は，第 34 回日本腎臓学会西部学術大会(岡山，2004 年 10 月)において発表した。

謝　辞

稿を終えるに当たり，ご尽力を賜りました熊本中央病院心臓血管外科　岡本実先生に心より御礼を申し上げます。

文　献

1. 桜庭　均．Fabry disease．別冊日本臨牀　領域別症候群シリーズ 2001；33：661-662.
2. 奥宮敏可，杉浦哲朗，桜庭　均．Fabry 病．日本臨牀 2001；59(Suppl 3)：313-316.
3. Nakao S, Kodama C, Takenaka T, Tanaka A, Yasumoto Y, Yoshida A, Kanzaki T, Enriquez AL, Eng CM, Tanaka H, Tei C, Desnick RJ. Fabry disease：detection of undiagnosed hemodialysis patients and identification of a “renal variant” phenotype. Kidney Int 2003；64：801-807.
4. Utsumi K, Kase R, Takata T, Sakuraba H, Matsui N, Saito H, Nakamura T, Kawabe M, Iino Y, Katayama Y. Fabry disease in patients receiving maintenance dialysis. Clin Exp Nephrol 2000；4：49-51.
5. Shelley ED, Shelley WB, Kurczynski TW. Painful fingers, heat intolerance, and telangiectases of the ear：easily ignor-

ed childhood signs of Fabry disease. Pediatr Dermatol 1995；12(3)：215-219.
6. Kriegsmann J, Otto M, Wandel E, Schwarting A, Faust J, Hansen T, Beck J, Whybra C, Beck M. Fabry's, disease, glomerulonephritis with crescentic and granulomatous interstitial nephritis. Case of one family. Pathology 2003；24(6)：439-443.
7. Donati D, Novario R, Gastaldi L. Natural history and treatment of uremia secondary to Fabry's disease：an European experience. Nephron 1987；46(4)：353-359.
8. Miyamura N, Araki E, Matsuda K, Yoshimura R, Furukawa N, Tsuruzoe K, Shirotani T, Kishikawa H, Yamaguchi K, Shichiri M. A carboxy-terminal truncation of human alpha-galactosidase A in a heterozygous female with Fabry disease and modification of the enzymatic activity by the carboxy-terminal domain. J Clin Invest 1996；98(8)：1809-1817.
9. Kodama K, Kobayashi H, Abe R, Ohkawara A, Yoshii N, Yotsumoto S, Fukushige T, Nagatsuka Y, Hirabayashi Y, Kanzaki T. A new case of alpha-N-acetylgalactosaminidase deficiency with angiokeratoma corporis diffusum, with Meniere's syndrome and without mental retardation. Br J Dermatol 2001；144(2)：363-368.
10. Yoshitama T, Nakao S, Takenaka T, Teraguchi H, Sasaki T, Kodama C, Tanaka A, Kisanuki A, Tei C. Molecular genetic, biochemical, and clinical studies in three families with cardiac Fabry's disease. Am J Cardiol 2001；87(1)：71-75.
11. Ishii S, Suzuki Y, Fan JQ. Role of Ser-65 in the activity of alpha-galactosidase A：characterization of a point mutation(S65T)detected in a patient with Fabry disease. Arch Biochem Biophys 2000；377(2)：228-233.
12. 澤田　啓，木村正人，菱田　明．Fabry病の遺伝子異常．腎と透析 1997；42：351-356.
13. Kroepfl TH, Paul K, Kotanko P, Plecko B, Paschke E. A novel 6bp insersion in exon 7 associated with an unusual phenotype in a family with Fabry disease. J Inherit Metab Dis 2002；25：695-696.
14. Germain DP, Shabbeer J, Cotigny S, Desnick RJ. Fabry disease：twenty nobel α-galactosidase A mutation and genotype-phenotype correlations in classical and variant phenotypes. Molecular Med 2002；8(6)：306-312.
15. Tse KC, Chan KW, Tin VPC, Yip PS, Tang S, Li FK, Ho YW, Lai KN, Chan TM. Clinical features and genetic analysis of a Chinese kindred with Fabry's disease. Nephrol Dial Transplant 2003；18：182-186.
16. Nakao S, Takenaka T, Maeda M, Kodama C, Tanaka A, Tahara M, Yoshita A, Kuriyama M, Hayashibe H, Sakuraba H. An atypical variant of Fabry's disease in men with left ventricular hypertrophy. N Engl J Med 1995；333(5)：288-293.
17. Grunfeld JP, Lidove O, Joly D, Barbey F. Renal disease in Fabry patients. J Inherit Metab Dis 2001；24(Suppl 2)：71-74.
18. 田中元子，大橋十也，小林正久，衛藤義勝，宮村信博，荒木栄一，伊藤和子，松下和孝，原　道顕，桑原邦治，中野猛彦，保元徳宏，今西　研，田島　暁，宮中　敬，池田紘行，野々口博史，冨田公夫．血液透析患者におけるFabry病の頻度と臨床像についての検討．日腎会誌 2004；46(3)：221(Abstract).
19. 日本透析医学会統計調査委員会．わが国の慢性透析療法の現況(2003年12月31日現在)．日本透析医学会，2004
20. Teraguchi H, Takenaka T, Yoshida A, Taguchi S, Ninomiya K, Yoshida H, Horinouchi M, Yonezawa S, Nakao S, Minagoe S, Tei C. End-stage cardiac manifestations and autopsy findings in patients with cardiac Fabry disease. J Cardiol 2004；43(2)；87-99.
21. Grewal RP. Stroke in Fabry's disease. J Neurol 1994；241(3)：153-156.
22. 田中純子，秋葉　隆．骨代謝・異所性石灰化．臨牀透析 2004；20(1)：61-68.
23. Waldek S. PR interval and the response to enzyme-replacement therapy for Fabry's disease. N Engl J Med 2003；348(12)：1186-1187.
24. Thurberg BL, Rennke H, Colvin RB, Dikman S, Gordon RE, Collins AB, Desnick RJ, O'Callaghan M. Globotriaosylceramide accumulation in the Fabry kidney is cleared from multiple cell types after enzyme replacement therapy. Kidney Int 2002；62(6)：1933-1946.
25. Kosch M, Koch HG, Oliveira JP, Soares C, Bianco F, Breuning F, Rasmussen AK, Schaefer RM. Enzyme replacement therapy administered during hemodialysis in patients with Fabry disease. Kidney Int 2004；66(3)：1279-1282.