日腎会誌 2005；**47**(5)：552-556.

症　例

陳旧性結核性胸膜炎を伴うIgA腎症に施行した扁桃摘出術・ステロイドパルス併用療法の1例

小池清美*　玉置清志**　武田一人*　菅原宏治
若杉大輔　奥田誠也**

Steroid pulse therapy combined with tonsillectomy in a patient with IgA nephropathy complicated with tuberculous pleurisy

Kiyomi KOIKE*, Kiyoshi TAMAKI**, Kazuhito TAKEDA*, Kouji SUGAWARA, Daisuke WAKASUGI, and Seiya OKUDA**

*Department of Nephrology, Aso Iizuka Hospital,
**Department of Nephrology, Faculty of Medicine, Kurume University School of Medicine, Fukuoka, Japan

We report a case of IgA nephropathy with tuberculous pleurisy that was treated with steroid pulse therapy combined with tonsillectomy.

A 27-year-old female was referred to our hospital because of hematuria and proteinuria. Her urinalysis showed mild proteinuria (0.7 to 0.9 g/day) with dysmorphic red blood cells and cellular casts. Her serum creatinine level was within the normal range. Renal biopsy specimens revealed mild mesangial proliferation with cellular crescent and adhesion of glomeruli to the Bowman's capsule. Tubulointerstitial changes including mononuclear cell infiltration and tubular atrophy were also observed. Immunohistochemical staining of IgA and C3 was detected in the mesangial area, leading to the diagnosis of IgA nephropathy. She had a past history of tuberculous pleurisy at 13 years of age and had taken anti-tuberculosis drug for one and a half year. Although treatment with angiotensin receptor antagonist was started, the amount of proteinuria was not changed. Steroid pulse therapy with tonsillectomy followed by oral prednisolone 20 mg/day was conducted. Proteinuria and hematuria gradually decreased. Her respiratory status and chest X-ray had been closely followed up by her respiratory physician. After one and a half years of treatment with low-dose prednisolone, her urinalysis became almost normal. Recurrence of tuberculosis was not observed during the follow-up period. The successful outcome of this case encouraged us to treat IgA nephropathy with a past history of tuberculosis using interventions including steroid pulse therapy.

Jpn J Nephrol 2005；47：552-556.

Key words：IgA nephropathy, tuberculosis, steroid pulse therapy, tonsillectomy

はじめに

IgA腎症は慢性糸球体腎炎の多数を占め，約40％が10～20年で末期腎不全に至る比較的予後不良の疾患群である[1]。近年，ステロイドを含む免疫抑制療法によって，腎不全の進展抑制あるいは検尿所見の改善が得られるようになってきた[2]。また一方，扁桃摘出術による腎生存率の改善が報告されるなど，積極的な治療介入が行われるようになってきている。今回われわれは，陳旧性結核性胸膜炎の既往を有するIgA腎症患者に，扁桃摘出術とステロイドパルス療法を施行し，検尿所見の改善をみた症例を経験した。呼吸器内科との連携による十分な経過観察の結果，懸

* 麻生飯塚病院腎臓内科，** 久留米大学医学部腎臓内科

（平成17年6月2日受理）

念された結核の再燃もなく良好な結果を得たので，貴重な症例と考え，若干の文献的考察を加えて報告する。

症　例

患　者：27歳，女性

主　訴：検尿異常

既往歴：13歳時，発熱のため近医受診。胸水貯留のため抗生物質を使用するも無効であった。胸水穿刺にてADA 84 IU/lと高値を認め，またツベルクリン反応は強陽性であり，結核性胸膜炎と診断された。排菌はなかった。isoniazid(INH，0.4 g/日)，rifampicin(RFP，0.45 g/日)およびstreptomycin(0.75 mg/日)の三剤併用による入院加療を3カ月間受け軽快した。引き続きINH，RPFおよびEthambutol(1.0 g/日)による抗結核薬療法を1年3カ月間外来で継続した。

家族歴：特記すべきことなし

現病歴：平成14年8月の会社健診で初めて尿潜血，尿蛋白を指摘され，二次健診のため当科外来に受診した。尿蛋白(3+)，尿潜血(3+)，尿沈渣で細胞性円柱を認めた。尿蛋白/尿クレアチニン比1.2 g/g-Cr，BUN　12 mg/dl，Cr 0.6 mg/dlであった。肉眼的血尿や紫斑の既往はなかった。検尿異常が持続するため，腎生検目的で平成14年1月6日に入院となった。

入院時現症：身長162 cm，体重51 kg，血圧110/70 mmHg，脈拍80/分，体温36.2°C，眼瞼結膜貧血なし。口蓋扁桃の腫大あり。胸部では呼吸音，心音は正常，胸膜摩擦音は聴取せず。腹部は軟。顔面・四肢に浮腫なく，皮膚も異常を認めず。リンパ節は触知せず。

入院時検査(Table)：検尿では尿蛋白(3+)，尿潜血(3+)，尿沈渣で変形赤血球，上皮円柱や顆粒円柱を認めた。生化学ではBUN 18 mg/dl，Cr 0.6 mg/dlであり，電解質異常は認めなかった。1日尿蛋白は0.7〜0.9 g/日で，24時間クレアチニンクリアランス91.3 ml/minであった。血清学検査ではIgA 381.4 mg/dlと軽度上昇を認め，抗核抗体は陰性であった。胸部X線写真(Fig. 1)で右下肺野に軽度の胸膜癒着像を認めた。

入院後経過：持続する検尿所見から慢性糸球体腎炎と考え，平成15年1月7日経皮的腎生検を施行した。光顕所見(Fig. 2)では糸球体を7個認め，うち1個は完全に硬化していた。メサンギウム細胞の軽度増殖と基質の増大を認め，1個の糸球体に半月体形成，さらに別の糸球体にボーマン嚢との癒着像やボーマン嚢上皮の反応性増殖を認めた。尿細管は中等度萎縮しており，間質は中等度の炎症細胞浸潤と線維化を認めた。蛍光抗体所見ではメサンギウム領域にIgA(2+)，IgM(+)，C3(+)の顆粒状沈着を認めた。以上よりIgA腎症と診断した。組織所見から「IgA腎症診療指針―第2版―」[1]の比較的予後不良群にあたり，要治療と判断した。1) IgA腎症に対する治療として，病巣扁桃に対する扁桃摘出術，ステロイドパルス療法を含むステロイド治療，およびアンジオテンシン受容体拮抗薬(ARB)の使用，2) ステロイド治療に伴う結核の再燃の可能性，に関して本人および家族にインフォームド・コンセントを得，春期休暇を利用して二期的に扁桃摘出術とステ

Table.　Laboratory findings at admission

Urinalysis		CBC		Chemistry	
S. G.	1,021	WBC	6,290/μl	T-P	6.6 g/dl
PH	6.5	RBC	437×10^4/μl	ALB	3.8 g/dl
Protein	(3+)	Hb	12.8 g/dl	T-Bil	0.5 mg/dl
Occult blood	(3+)	Ht	38.1 %	GOT	17 U/l
Glucose	(−)	PLT	35.4×10^4/μl	GPT	25 U/l
Sediment		Serological study		LDH	172 U/l
RBC	30〜49/HPF	IgG	979 mg/dl	BUN	16 mg/dl
(Dysmorphic RBC)		IgA	381.4 mg/dl	Cr	0.5 mg/dl
WBC	5〜9/HPF	IgM	214.4 mg/dl	UA	5.1 mg/dl
Hyaline casts	1〜4/HPF	C 3	129.6 mg/dl	Na	141 mEq/l
Epithelial casts	1〜4/HPF	C 4	21.1 mg/dl	K	4.0 mEq/l
Granular casts	1〜4/HPF	CH 50	39.1 U/ml	Cl	107 mEq/l
U-protein/U-Cr	1.2 g/g-Cr	ANF	(−)	Ca	9.3 mg/dl
U-protein	0.9 g/day			IP	3.5 mg/dl
Renal function				CRP	0.1 mg/dl
CCr	91.3 ml/min				

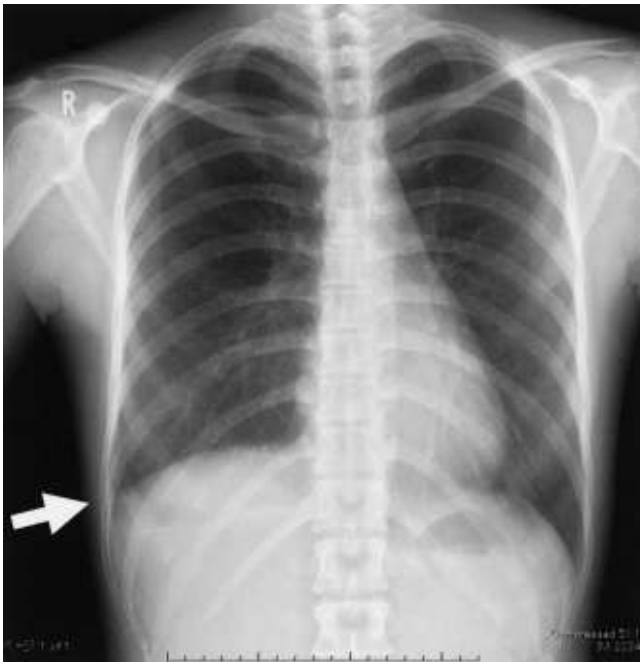

Fig. 1.　Chest X-ray
Arrow indicates pleural adhesion.

ロイドパルスの併用療法を施行する予定とした。ジピリダモール 300 mg/日，ARB(ロサルタン 25 mg/日)の内服を開始し外来通院としたが，2 カ月間の観察期間中には蛋白尿の減少効果は得られなかった。再入院後，4 月 2 日に当院耳鼻咽喉科で両側口蓋扁桃摘出術を施行した。その病理組織診断は慢性扁桃炎であった。術後経過は良好であり，局所所見や炎症反応の沈静化を確認後，腎臓内科に転科した。4 月 11 日よりステロイドパルス(メチルプレドニゾロン 1,000 mg)を 3 日間施行，その後，経口プレドニンを 20 mg/日より開始し，速やかに 10 mg/日に減量した(Fig. 3)。陳旧性結核性胸膜炎に対しては呼吸器内科専門医併診とし，定期的に胸部 X 線写真を観察しながら腎炎の治療を継続した。腎炎に対する治療効果については，扁桃摘出術およびステロイドパルス療法施行後は，尿潜血，尿蛋白ともに経時的に減少し，治療開始から 10 カ月後にはいずれも陰性化した。治療開始 1 年 6 カ月後の平成 16 年 10 月の時点において検尿所見は陰性を維持しており，臨床的に寛解と判断した。

考　察

「IgA 腎症診療指針―第 2 版―」[1] によれば，ステロイド療法の対象は「予後比較的不良群」のうち，「腎生検所見上，糸球体メサンギウム基質の増加や間質の線維化が軽度で，

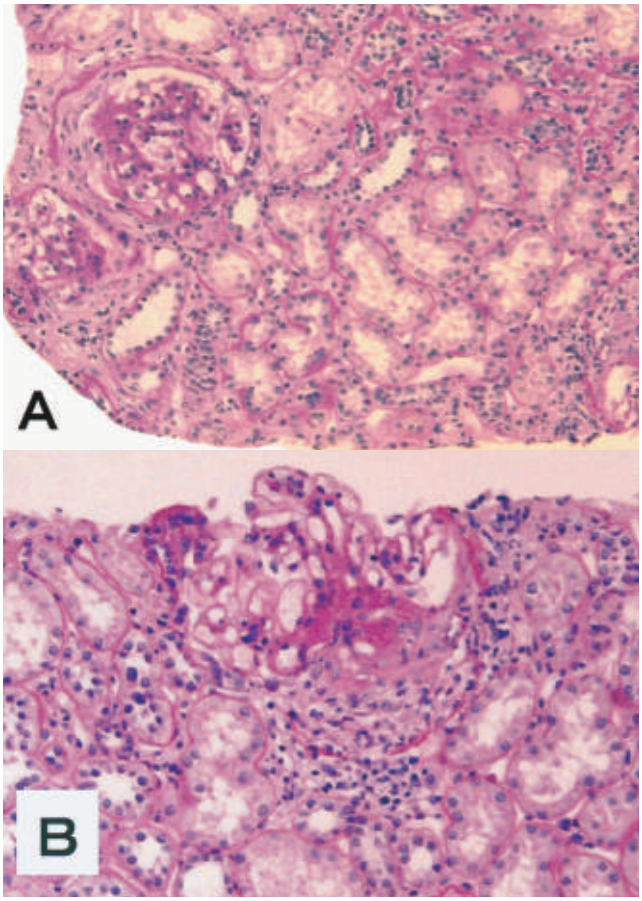

Fig. 2.　Light microscopic features of the renal biopsy specimen(PAS stain)
Focal and segmental mesangial proliferative glomerulonephritis can be seen.
A：In one glomerulus, segmental mesangial expansion and small capsular adhesion can be observed. Mild interstitial cell infiltration with tubular atrophy also can be noted.(×100)
B：The another glomerulus shows small fibrocellular crescent and segmental sclerosis.(×200)

急性炎症所見が主体である症例を対象とする。尿蛋白量が 0.5 g/日以上でクレアチニンクリアランスが 70 m*l*/min 以上であれば適応となる。」とされ，本例もこれに属し，ステロイド治療の適応と考えられた。しかしながら，本例は結核性胸膜炎の既往歴を有し，ステロイドを含む免疫抑制療法によって結核症の再燃が懸念された。そこで以下のような検討を行った。

SLE に対する免疫抑制療法の報告によると，プレドニン 20 mg/日を超える量を使用した場合，日和見感染症の頻度が増加する傾向にあるとされる[3]。一方，IgA 腎症の治療において Katafuchi ら[4] は，プレドニン 20 mg/日で開始した経口ステロイド療法には蛋白尿の減少効果はあって

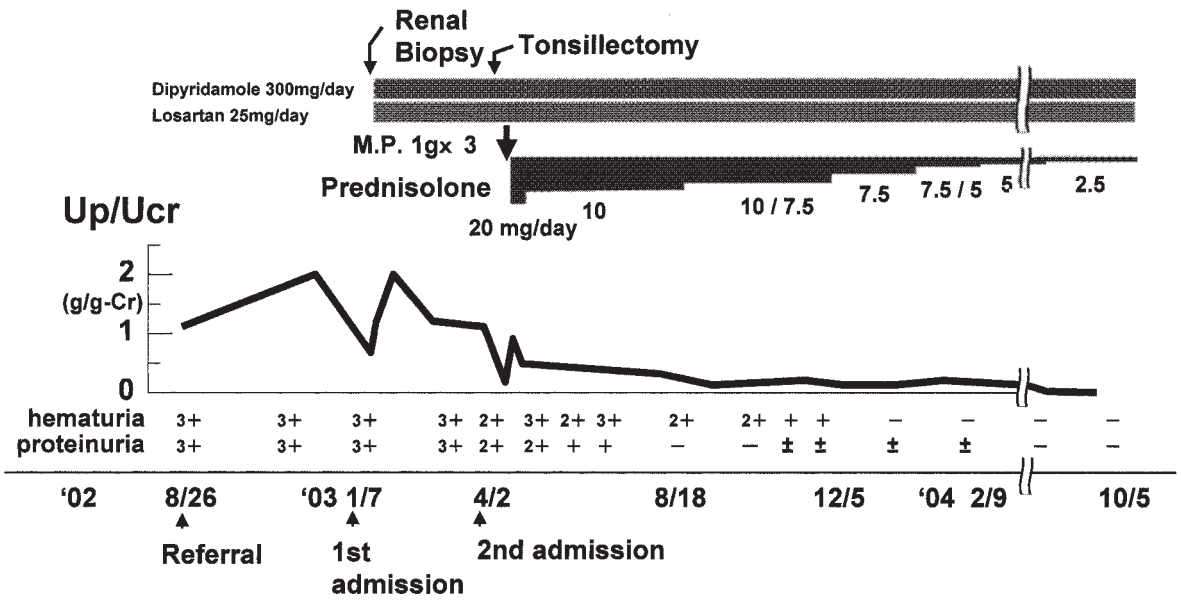

Fig. 3.　Clinical course

M. P. 1 g×3：methylprednisolone 1 g/day×3 days, Up/Ucr：urinary protein/urinary creatinine ratio

も腎不全の進行抑制効果がないことをrandomized control trial(RCT)によって示し，それ以上の量のステロイドが腎不全進行抑制に必要となることを報告している。近年，Pozziら[5]は，ステロイドパルス療法がIgA腎症における腎生存率を改善することをRCTによって示している。また，Hottaら[6]はretrospectiveな検討によって，IgA腎症の寛解には経口ステロイド療法よりもむしろステロイドパルス療法と扁桃摘出術が有効であったと報告している。ステロイドパルス療法は，経口ステロイド療法に比べ抗炎症作用の点で優れ，一方，副作用において易感染性を増すことは少ないとされる[7]。しかしながら，Pozziら[5]やHottaら[6]のステロイドパルス療法は3クールを基本としており，この量を本例に用いる場合，やはり結核症の再燃は否定できない。

Pozziらの対象症例[5]は，血清クレアチニン値が1.4 mg/d*l*以下ではあるが，蛋白尿が1.0 g/日以上であり，本例より重症の例が多数含まれている。また，Hottaら[8]の寛解を得た症例における追跡腎生検の解析によると，組織学的には，メサンギウム細胞の増殖，巣状硬化，細胞性半月体や間質の細胞浸潤などに改善をみており，これらの病変が扁桃摘出およびステロイドパルスの併用治療の対象と考えられる。本症例もこのような病変を有しているが，彼らの症例と比較するとやや軽度の部類に属する。さらにわれわれは，「予後比較的不良群」に属するIgA腎症患者若干名に対して，1クールのステロイドパルス療法を扁桃摘出と併用することで検尿所見の改善ないし寛解を認めている(未発表データ)。そこでわれわれは，本例に対してステロイドパルス療法を1クール行い，維持療法としての経口プレドニンの量は20 mg/日以下を用いることとし，同時に扁桃摘出術を併用することにした。

扁桃摘出に関しては，最近，Xieら[9]がretrospective studyによりその有効性を報告している。これによれば，蛋白尿1 g/日以下で，全周性糸球体硬化が全糸球体の25 %未満のIgA腎症患者が扁桃摘出の最も良い適応とされ，本症例の臨床所見もこれに該当している。

結核を含む日和見感染症は，ステロイド療法により発熱などの症状およびCRPや白血球数などの炎症所見がマスクされる。そのため本例では，うがいや手洗いを励行する一方，胸部X線写真による経過観察を呼吸器内科とともに入念に行った。結核の既往を有する患者のステロイド治療には，イソニアジド300 mg/日内服が再燃防止に一定の効果があるとされるが[10]，本例では結核の再燃が認められる際に化学療法を行うこととし，予防投薬は用いなかった。予防投薬については患者背景によって選択されるべきであろう。

超高齢者と20代の年齢層で結核罹患率の減少に歯止めがかかっているものの，結核症は全年齢では罹患率，有病率ともに減少してきている。したがって，本例のように青年層で結核症の既往を有するIgA腎症は比較的稀な症例と考えられる。IgA腎症を合併した結核症例の報告は過去

に3報あり，うち1例はネフローゼ症候群を呈していた[11~13]。これらの報告では，結核治療を行ったところ結核所見の改善とともに検尿所見の消失を得たとされ，結核症そのものがIgA腎症の原因あるいは増悪因子となりうる可能性が示唆されている。本症例では結核性胸膜炎が治癒した約14年後にIgA腎症が発症しており，本例のIgA腎症と結核症の間には関連性は乏しいと考えられた。

IgA腎症の発症年齢は15～24歳と40～49歳に二峰性を有するものの，患者層は全年齢に広く分布している[1]。人口の高齢化や生活習慣病の増加に伴って，併発症を有しステロイド治療の適応を十分検討すべきIgA腎症が今後増加してくることが予想される。Furutaら[14]は，糖尿病を有するIgA腎症患者10例に扁桃摘出術とステロイドパルス療法を行い，腎症に対して良好な結果を得ると同時に，食事療法や薬物療法の強化によって糖尿病もコントロール可能であったことを報告している。これらの症例と同様に，合併症・既往症を有するIgA腎症の治療という点において本例は示唆に富む症例と考えられた。

結　語

結核性胸膜炎の既往を有し，若年発症で予後比較的不良群に属するIgA腎症患者に扁桃摘出術とステロイドパルス療法を行い，検尿所見の改善を認めた。感染症の再燃が懸念されたが，入念な経過観察によりステロイド治療を継続することができた。IgA腎症に対するステロイド治療の実施に関して示唆に富む症例と考え報告した。

謝　辞

麻生飯塚病院呼吸器内科山本英彦先生，福岡県立嘉穂病院松葉篤治先生に深謝申し上げます。

文　献

1. 富野康日己．IgA腎症診療指針―第2版―．日腎会誌 2002；44：487-493.
2. Strippoli GF, Manno C, Schena FP. An “evidence-based” survey of therapeutic options for IgA nephropathy：assessment and criticism. Am J Kidney Dis 2003；41：1129-1139.
3. Ginzler E, Diamond H, Kaplan D, Weiner M, Schlesinger M, Seleznick M. Computer analysis of factors influencing frequency of infection in systemic lupus erythematosus. Arthritis Rheum 1978；21：37-44.
4. Katafuchi R, et al：Controlled, prospective trial of steroid treatment in IgA nephropathy：a limitation of low-dose prednisolone therapy. Am J Kidney Dis 2003；41：972-983.
5. Pozzi C, et al：Corticosteroids in IgA nephropathy：a randomised controlled trial. Lancet 1999；353：883-887.
6. Hotta O, Miyazaki M, Furuta T, Tomioka S, Chiba S, Horigome I, Abe K, Taguma Y. Tonsillectomy and steroid pulse therapy significantly impact on clinical remission in patients with IgA nephropathy. Am J Kidney Dis 2001；38：736-743.
7. Baethge BA, Lidsky MD, Goldberg JW. A study of adverse effects of high-dose intravenous（pulse）methylprednisolone therapy in patients with rheumatic disease. Ann Pharmacother 1992；26：316-320.
8. Hotta O, Furuta T, Chiba S, Tomioka S, Taguma Y. Regression of IgA nephropathy：a repeat biopsy study. Am J Kidney Dis 2002；39：493-502.
9. Xie Y, Nishi S, Ueno M, Imai N, Sakatsume M, Narita I, Suzuki Y, Akazawa K, Shimada H, Arakawa M, Gejyo F. The efficacy of tonsillectomy on long-term renal survival in patients with IgA nephropathy. Kidney Int 2003；63：1861-1867.
10. Cisneros JR, Murray KM. Corticosteroids in tuberculosis. Ann Pharmacother 1996；30：1298-1303.
11. Matsuzawa N, Nakabayashi K, Nagasawa T, Nakamoto Y. Nephrotic IgA nephropathy associated with disseminated tuberculosis. Clin Nephrol 2002；57：63-68.
12. De Siati L, Paroli M, Ferri C, Muda AO, Bruno G, Barnaba V. Immunoglobulin A nephropathy complicating pulmonary tuberculosis. Ann Diag Pathol 1999；3：300-303.
13. Cohen AJ, Rosenstein ED. IgA nephropathy associated with disseminated tuberculosis. Arch Intern Med 1985；145：554-556.
14. Furuta T, Hotta O, Horigome I, Chiba S, Noshiro H, Miyazaki M, Satoh M, Honda S, Taguma Y. Steroid pulse therapy combined with tonsillectomy in IgA nephropathy associated with diabetes mellitus. Nephron 2001；89：398-401.