日腎会誌 2006；**48**(4)：371-376.

症　例

MPO-ANCA 陽性であった古典的結節性多発動脈炎の2例

田中正巳　松尾耕一　中村博志　石川晋介
松山公彦

Two cases of classical polyarteritis nodosa associated with MPO-ANCA

Masami TANAKA, Koichi MATSUO, Hiroshi NAKAMURA,
Shinsuke ISHIKAWA, and Kimihiko MATSUYAMA

Department of Internal Medicine, Misato Kenwa Hospital, Saitama, Japan

要　旨

症例1：82歳，女性。網状皮疹，腓骨神経麻痺が出現し，MPO-ANCA陽性であった。腎不全が急速に進行し，血液透析を開始した。ステロイドパルス療法を行ったが，心不全を併発し死亡した。剖検所見で腎の葉間および弓状動脈に全周性動脈炎を認めた。同様の動脈炎病変を，心臓，肝臓，膵臓，消化管，副腎に認めた。腎糸球体に半月体形成は認めなかった。

症例2：49歳，男性。手足の痺れ，腓骨神経麻痺が出現し，MPO-ANCA陽性であった。急速な腎機能低下のため透析が開始された。ステロイドパルス療法を行いMPO-ANCAは陰性化したが，多発性小腸潰瘍穿孔のため死亡した。病理所見では腸間膜動脈分岐レベルの中型動脈に血管炎を認めた。

2症例とも，腎機能は急速に，不可逆的に悪化し，MPO-ANCA陽性のため，microscopic polyangiitis(MPA)と考えられた。しかし，中型動脈に強い血管炎を認め，細動脈以下には認めなかったため，polyarteritis nodosa(PN)と診断した。MPO-ANCAは疾患特異性が低く，MPAだけでなくPNでも検出される。MPAとPNを鑑別するためには，MPO-ANCAだけでなく，臨床経過，腎生検，剖検所見，手術摘出材料などから総合的に診断することが重要と考えられた。

Case 1：An 82-year-old female had a drop-foot, livedo reticularis and paresthesia. MPO-ANCA was positive. Because of developing renal dysfunction, she underwent steroid pulse therapy and dialysis, but died from the complication of congestive heart failure. Autopsy revealed necrotizing arteritis in the interlobular arteries and the arcuate arteries of the kidneys. Crescent formation was not found in the glomeruli.

Case 2：A 49-year-old male had a drop-foot and numbness. MPO-ANCA was positive. Because of developing renal failure, he underwent dialysis and steroid pulse therapy. MPO-ANCA became negative. Nevertheless, he developed perforation of multiple ulcers in the small intestine and died. Pathohistology revealed arteritis in medium-size arteries at the branch level of the mesenteric arteries.

Since the presented two cases showed rapidly and irreversibly aggravated renal function with positive MPO-ANCA, MPA was suspected. However, pathological findings from the autopsy and operation and not the kidney biopsy supported the diagnosis of polyarteritis nodosa(PN). Vasculitis in the arterioles was absent. MPO-ANCA is not specific, and it can be detected in not only MPA, but also PN. The clinical

みさと健和病院内科

(平成18年1月24日受理)

course and pathological findings must be considered to differentiate PN from MPA.
Jpn J Nephrol 2006；48：371-376.

Key words：MPO-ANCA, polyarteritis nodosa, microscopic polyangiitis

はじめに

結節性多発動脈炎(polyarteritis nodosa：PN)では一般に，徐々に糸球体濾過量が減少して慢性腎不全に移行するため，急速な腎機能低下は少ない[1]とされている。一方，急速な腎不全の進行は顕微鏡的多発血管炎(microscopic polyangiitis：MPA)の特徴[2]とされている。また，myeloperoxidase(MPO)-antineutrophil cytoplasmic antibody(ANCA)は，PN では陰性，MPA では陽性となり，両者の鑑別に有用[3,4]とされている。

今回われわれは，MPO-ANCA が陽性で急速な腎機能低下を認めたため，MPA が疑われたが病理学的には PN と考えられた 2 症例を経験した。血管炎の診断，分類上示唆に富むと考えられ，若干の文献的考察を加えて報告する。

症　例

〔**症例 1**〕82 歳，女性

主　訴：全身倦怠感，食欲低下，発熱

現病歴：平成 10 年春から夏にかけて全身倦怠感が出現，6 月に 38°C 以上の発熱が出現し近医受診した。白血球数 20,100/μl，血清クレアチニン 1.4 mg/dl であった。尿中白血球多数より腎盂腎炎が疑われ，抗生物質を点滴したが食欲低下が強くなった。その後，右 drop foot, 両側前腕，足背の網目状の有痛性分岐状皮疹を認め，さらにクレアチニン 3.1 mg/dl と腎障害の進行を認め，7 月入院となった。

既往歴：気管支喘息

家族歴：特記事項なし

入院時現症：身長 154 cm，体重 45 kg，意識清明，血圧 120/80 mmHg，脈 88/分，体温 36.8°C，呼吸 16/分，整。眼瞼結膜に貧血を認めた。胸腹部に異常所見なし。両下腿から足背にかけて網目状の皮疹が散在，同部に知覚異常あり。右 drop foot を認めた。

入院時検査所見(Table 1)：尿定性で蛋白(＋)，糖(＋)，潜血(3＋)を認めた。また，尿沈渣で多数の赤血球と硝子円柱，顆粒円柱を認めた。血算では，白血球が 17,800/μl と増加，ヘモグロビンが 8.8 g/dl と減少していた。生化学では，総蛋白 4.9 g/dl，アルブミン 1.9 g/dl と低蛋白血症を，また，BUN 60.7 mg/dl，クレアチニン 4.1 mg/dl と高度腎機能障害をそれぞれ認めた。また，6.3 mg/dl と高リン血症を認めた。炎症反応は CRP 13.9 mg/dl と陽性であった。MPO-ANCA は 687 EU と陽性，PR3-ANCA は陰性であった。

入院後経過：腎不全の進行が急速であり，炎症反応が強く，血管炎を疑わせる皮疹や単神経炎，MPO-ANCA 高値より，MPA を疑った。3 日間メチルプレドニゾロン 500 mg によるステロイドパルス療法を行った。パルス療法最終日には BUN 105.8 mg/dl，クレアチニン 6.08 mg/dl と腎機能の更なる悪化を認め，血液透析を開始した。しかし，うっ血性心不全を併発し同年 8 月に死亡した。

剖検所見：腎：右 160 g，左 150 g。葉間および弓状動脈

Table 1.　Laboratory findings of case 1

Urinalysis	Chemistry
sugar (＋)	TP 4.9 g/dl, Alb 1.9 g/dl, AST 46 U/l, ALT 40 U/l
protein (＋)	LDH 369 U/l, ALP 425 U/l, γ-GTP 116 IU/l
occult blood (3＋)	CPK 66 IU/l, T-Bil 0.24 mg/dl, Amy 63 U/l
sediment	BUN 60.7 mg/dl, Cr 4.1 mg/dl, UA 6.9 mg/dl
RBC＞100/HPF	Na 130 mEq/l, K 4.6 mEq/l, Cl 96 mEq/l
granular cast(＋)	Ca 8.1 mg/dl, P 6.3 mg/dl
Peripheral blood	PG 107 mg/dl, TC 164 mg/dl, TG 170 mg/dl
WBC 17,800/μl	CRP 13.9 mg/dl
Hb 8.8 g/dl	
Plt 30.1×10^4/μl	
Serological examination	
MPO-ANCA 687 EU, PR 3-ANCA＜10 EU	

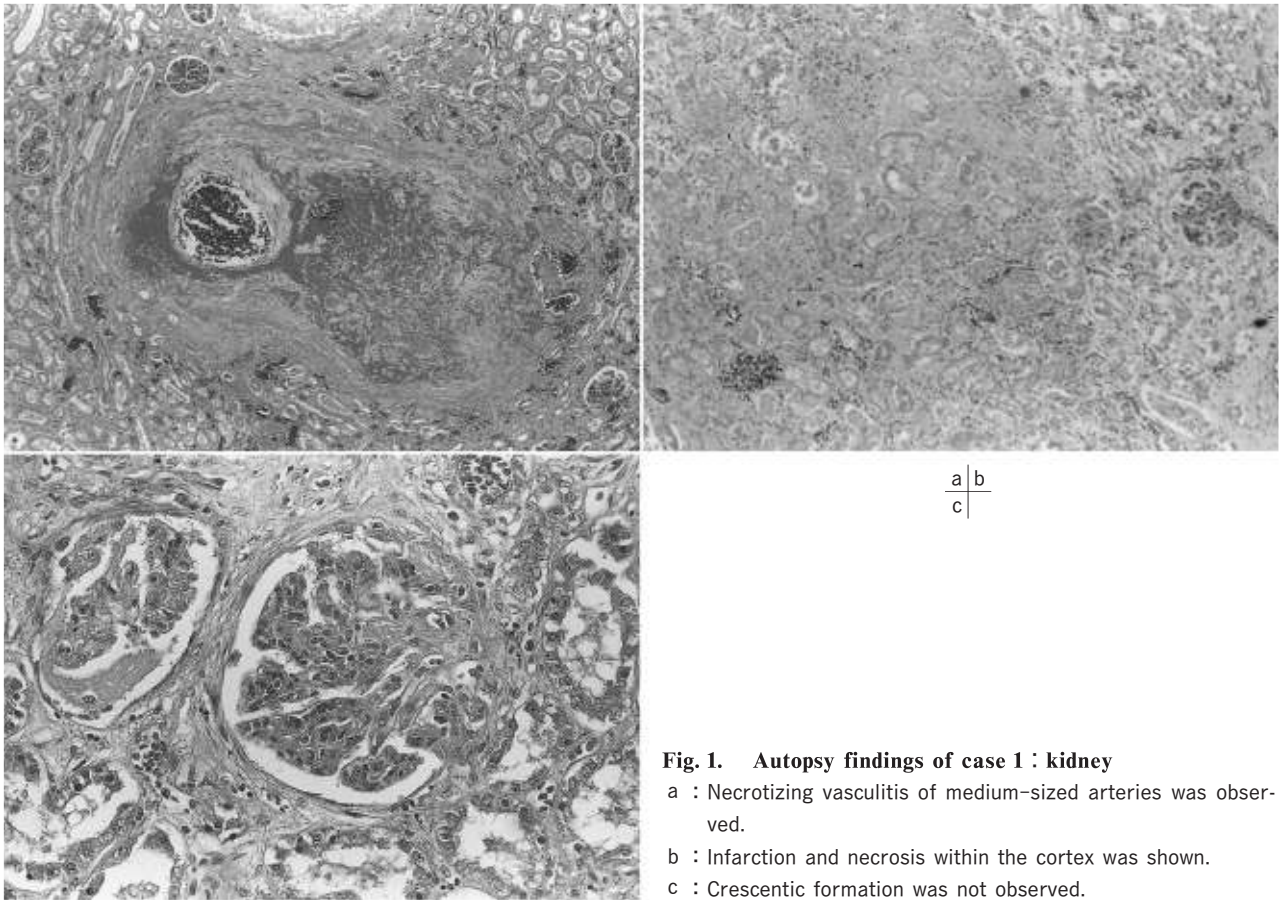

Fig. 1.　Autopsy findings of case 1：kidney
a：Necrotizing vasculitis of medium-sized arteries was observed.
b：Infarction and necrosis within the cortex was shown.
c：Crescentic formation was not observed.

の 2/3 以上に全周性動脈炎を認め，壊死性動脈炎を示した(Fig. 1a)。動脈の内弾性板の断裂，フィブリノイド壊死に陥った動脈壁の著明な線維性肥厚と血管内腔の極度の狭小化，さらには閉塞を認めた。そして，その結果と考えられる散在性の皮質壊死を認めた(Fig. 1b)。動脈炎を起こした血管壁周囲に，多核巨細胞を含む肉芽腫形成とリンパ球の浸潤をごく軽度認めた。好酸球はみられなかった。血管内腔には，炎症性細胞浸潤はほとんどみられなかった。腎動脈，細動脈には動脈炎病変を認めなかった。尿細管周囲毛細血管および静脈系にも血管炎はみられなかった。腎糸球体には半月体形成は認めなかった(Fig. 1c)。輸入細動脈には動脈炎病変はみられなかった。内弾性板の断裂，フィブリノイド壊死，内腔の狭小化といった同様の動脈炎病変を，心臓(Fig. 2a)，肝臓(Fig. 2b)，膵臓(Fig. 2c)，消化管(Fig. 2d)，副腎に認めた。肝臓では肝静脈，門脈系には異常を認めなかった。副腎の動脈には肉芽腫性病変(Fig. 3)を認めた。

〔**症例 2**〕49 歳，男性

主　訴：手足の痺れ

現病歴：平成 12 年春頃より易疲労感を，その後，右手，右顔面に「ジーン」とした痺れを自覚し近医を受診した。頭部 CT，MRI で異常を認めなかったが，このとき血液検査を受け「腎臓が悪い」と言われた。その後全身倦怠感が増悪し近医を受診。腎不全のため血液透析が導入された。このとき，BUN 139.1 mg/dl, クレアチニン 20.1 mg/dl, カリウム 6.4 mEq/l, CRP 12.2 mg/dl, 白血球 20,400/μl, ヘモグロビン 7.8 g/dl, 血小板 $70\times10^4/\mu l$ であった。その後痺れが強くなり，両側 drop foot を認めた。MPO-ANCA が 63.0 EU であり MPA と診断された。同年 8 月に 3 日間メチルプレドニゾロン 1,000 mg によるステロイドパルス療法を行った。その後，リハビリテーションと維持透析のため 9 月当院に転院となった。

家族歴：父に脳出血，母に糖尿病，高血圧，高脂血症

既往歴：特記事項なし

入院時現症：身長 163 cm, 体重 54.6 kg, 意識清明，血圧 166/116 mmHg, 脈 100/分，整，体温 36.4°C，呼吸 24/分。眼瞼結膜に貧血を認めた。左下肺野に fine crackle を聴取した。腹部に異常所見認めず。神経学的所見：両下肢腓骨神経麻痺，両上肢痺れ，左拇趾の対立運動不能

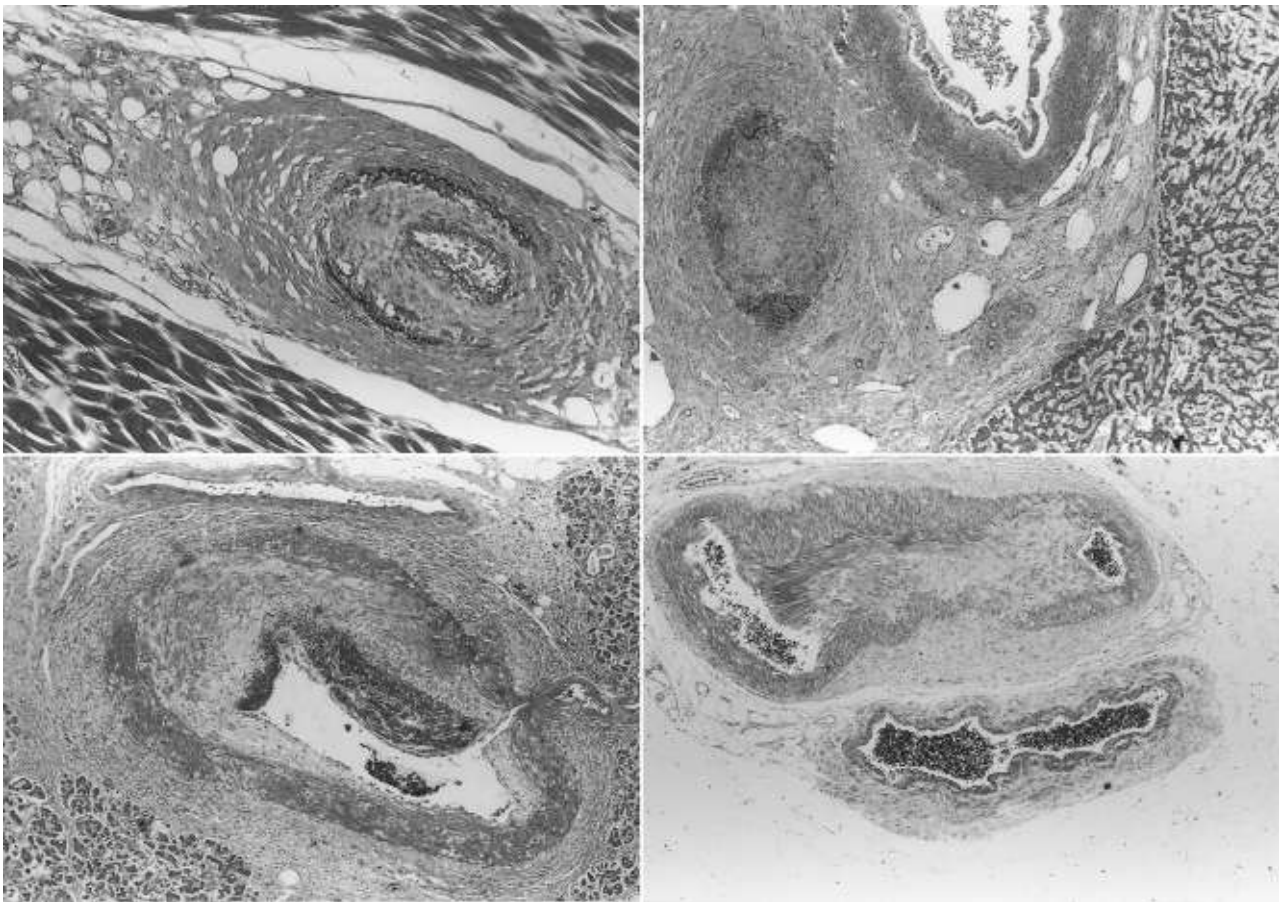

Fig. 2. Autopsy findings of case 1：Necrotizing arteritis was observed in the heart (a), liver (b), pancreas (c), and colon (d).

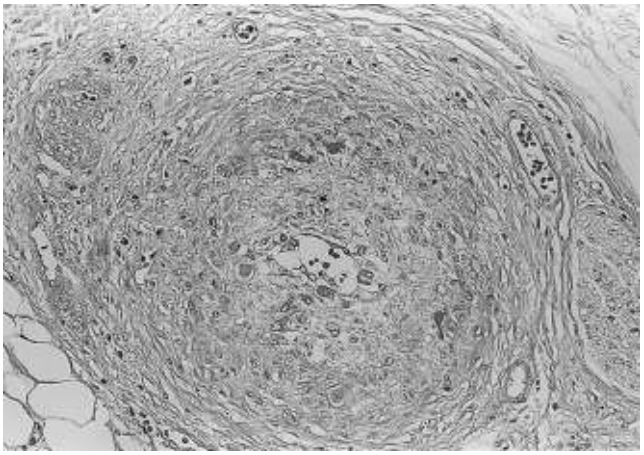

Fig. 3. Autopsy findings of case 1：Granuloma was found in the arteries of the adrenal glands.

Table 2. Laboratory findings of case 2

Peripheral blood	
	WBC 18,300 μl, Hb 11.4 g/dl, Plt 26.6×10⁴/μl
Chemistry	
	TP 5.1 g/dl, Alb 2.4 g/dl, AST 21 U/l, ALT 26 U/l, LDH 316 U/l, ALP 209 U/l, γ-GTP 32 U/l, CPK 44 IU/l, T-Bil 0.26 mg/dl, Amy 84 U/l, BUN 43.2 mg/dl, Cr 4.5 mg/dl, UA 6.0 mg/dl, Na 136 mEq/l, K 4.7 mEq/l, Cl 103 mEq/l, Ca 8.1 mg/dl, P 4.3 mg/dl, PG 113 mg/dl, TC 158 mg/dl, TG 87 mg/dl, CRP 2.0 mg/dl
Serological examination	
	MPO-ANCA 26 EU, PR 3-ANCA＜10 EU

入院時検査所見(Table 2)：転院時には無尿であり，尿検査はできなかった。血算では白血球が 18,300/μl と増加，ヘモグロビンが 11.4 g/dl と減少していた。生化学では総蛋白 5.1 g/dl，アルブミン 2.4 g/dl と低蛋白血症を，また，BUN 43.2 mg/dl，クレアチニン 4.5 mg/dl と高度腎機能障害をそれぞれ認めた。炎症反応は CRP 2.0 mg/dl と陽性であった。MPO-ANCA は 26 EU と陽性，PR3-ANCA は陰性であった。

入院後経過：転院数日後に腎不全，心不全が増悪し，ANCA 関連腎炎の悪化と診断した。3 日間メチルプレド

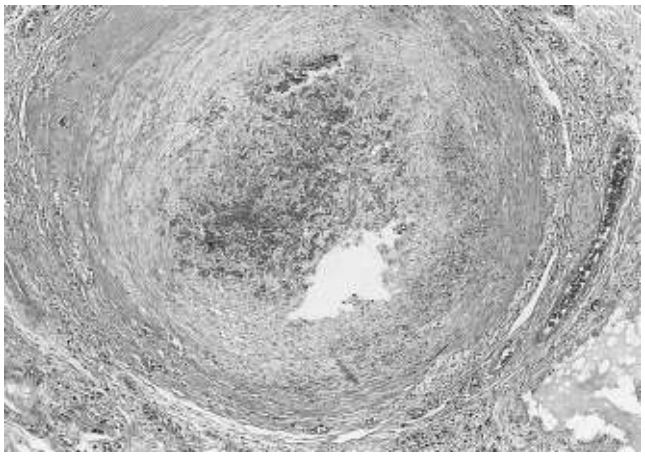

Fig. 4.　Pathological finding of case 2：duodenum
Necrotizing inflammation of medium-sized arteries was present.

ニゾロン 1,000 mg によるステロイドパルス療法を行い，腎不全，心不全は改善，MPO-ANCA，CRP は陰性化した。その後リハビリを再開したが，11 月腹部に激痛を訴え，板状硬となり，腹膜炎と診断した。開腹手術を施行したが，手術当日も P-ANCA は陰性であった。膿性腹水と小腸の多発潰瘍を認めた。病理所見では，多数の潰瘍性変化と腸間膜動脈に PN 様の変化を認めた。その後敗血症性ショックを併発，血液培養からは緑膿菌が検出され，エンドトキシンショックと診断した。DIC を合併し，血小板は $0.3\times10^4/\mu l$ まで減少し死亡した。

腸間膜動脈の病理所見（Fig. 4）：腸間膜動脈の分岐レベルの中型動脈に，炎症性細胞浸潤を伴う血管壁の肥厚を認めた。内腔はフィブリン血栓で狭小化していた。

考　察

血管炎は傷害される血管径の太さにより 2 つの疾患に分類される[5]。すなわち，肉眼で病変を確認できる PN と，顕微鏡で観察して初めて細小血管炎を確認できる MPA である。そして，MPA では MPO-ANCA の陽性率が高く，疾患活動性を反映する[6] ことが明らかにされている。また MPA では，急速進行性糸球体腎炎（rapidly progressive glomerulonephritis：RPGN）をきたすことがその臨床的特徴とされる。

呈示した 2 症例とも，腎機能は急速に不可逆的に悪化したため，腎不全の原因として RPGN が強く疑われた。さらに MPO-ANCA が陽性であることも考え併せると，MPA と考えられた。しかし，症例 1 における剖検所見，症例 2 における手術標本の病理所見からは両症例とも PN と診断された。症例 1 では腎の葉間および弓状動脈に，症例 2 では腸間膜動脈分岐レベルの中型動脈に血管炎を認めた。中型動脈に強い血管炎を認め，細動脈以下には認めなかったことが PN と診断した根拠である。

症例 1 では，糸球体に半月体形成は認めず，半月体形成性糸球体腎炎は否定的である。フィブリノイド壊死に陥った動脈内腔の極度の狭小化，閉塞，そして，その結果と考えられる散在性の皮質壊死を認めた。したがって，本例における急激な腎機能障害の原因として，中小動脈の強い壊死性血管炎による腎血流量の減少，その結果としての腎梗塞が考えられる。急性腎不全を呈した PN の症例報告が散見される[7~10] が，それらの病理所見でも動脈の狭窄[7,8] や腎の虚血[8] が確認されている。

内弾性板の断裂，動脈の線維性肥厚，内腔狭窄などは陳旧性血管炎の所見であり，これら血管炎による不可逆的変化により，ステロイドパルス療法や血液透析でも腎機能改善がみられなかったと考えられた。

症例 2 では，多発性小腸潰瘍とそれに伴うエンドトキシンショック，DIC が死因となった。病理所見より，腸間膜動脈の血管炎が多発性小腸穿孔の原因と考えられた。MPO-ANCA は始め陽性であったが，ステロイド治療により陰性化し，死亡時にも陰性であった。MPO-ANCA 陰性化にもかかわらず血管炎が進行したと考えられる。

壊死性動脈炎において，腹膜炎，穿孔を起こすと死亡の hazard ratio がそれぞれ 4.3，5.7 であったとの報告[11] があり，また，PN で腹部臓器の梗塞，壊死を起こした例は予後不良で，血小板減少が特徴的との報告[12] もある。PN を診療する際，消化管病変は重要な合併症と認識し注意する必要がある。

MPO-ANCA は，細動脈以下の細い血管炎や糸球体の毛細血管炎と考えられる半月体形成性糸球体腎炎のときに高率に陽性になる[13]。しかし，呈示した 2 症例では細動脈以下には血管炎は認めなかった。このように，MPO-ANCA 陽性だが細動脈以下には動脈炎を認めない症例の報告が近年散見され[7,14,15]，診断に注意が必要である。

MPO-ANCA は疾患特異性が低く，MPA だけでなく PN でも検出される。MPO-ANCA の出現頻度は MPA で 50～80 %であるのに対し，PN でも 10～20 %との報告[16] がある。したがって，MPO-ANCA 陽性すなわち MPA と診断せずに PN の可能性もあると判断すべきである。今後新たな血管炎の分類基準が確立される必要があり，そのためには今後の症例の蓄積が必要である。

ま と め

以上，臨床的にはMPAが疑われたが，腎生検ではなく剖検ならびに開腹による手術摘出材料により診断されたPNの2例を報告した。MPAとPNを鑑別するためにはMPO-ANCAだけでなく，臨床経過，病理組織所見などから総合的に診断することが重要と考えられた。

謝 辞

本症例に関してご指導いただいた当院病理科の高見茂人先生に心より深謝申し上げます。

文 献

1. 吉田雅治．PN, Wegener's granulomatosis に伴う腎病変．成清卓二，淺野 泰(編)，医学のあゆみ．別冊腎疾患 state of arts．東京：医歯薬出版，1992：282-284.
2. Jennette JC, Falk RJ. Clinical and pathological classification of ANCA associated vasculitis：what are the controversies？Clin Exp Immunol 1995；101(Suppl 1)：18-22.
3. 長澤俊彦．血管炎症候群と腎障害．日腎会誌 1994；36：81-88.
4. 難治性血管炎調査研究班．結節性動脈周囲炎．難病の診断と治療指針 1．難病医学研究財団企画委員会(編)，難病の診断と治療指針．東京：六法出版社，1988：107-115.
5. Jennette JC, Falk RJ, Andrassy K, Bacon PA, Churg J, Gross WL, Hagen EC, Hoffman GS, Hunder GG, Kallenberg CG, McKlusky RT, Sinico RA, Rees AJ, van Es LA, Waldherr R, Wiik A. Nomenclature of systemic vasculitides：proposal of an international consensus conference. Arthritis Rheum 1994；37：187-192.
6. Falk RJ, Jennette JC. Anti-neutrophic cytoplasmic autoantibodies with specificity for myeloperoxidase in patients with systemic vasculitis and idiopathic necrotizing and crescentic glomerulonephritis. N Engl J Med 1988；318：1651-1657.
7. 竹田津英稔，冨吉義幸，池田裕次，酒見隆信．急性腎不全および肺出血を呈したP-ANCA陽性の古典的結節性多発動脈炎の1症例．腎と透析 2000；40：814-816.
8. 鷹觜徳子，沼部敦司，岡 一雄，高橋正樹，中村美貴，寺西 恵，小野英彦，阿部 實，松岡博昭．抗好中球細胞質抗体(MPO-ANCA)陽性を呈した古典的結節性多発動脈炎の1例．獨協医誌 1996；11：347-354.
9. 福田直行，森永貴理，福澤良彦．急性腎不全を呈し，MPO-ANCAが陽性であった古典的結節性多発動脈炎(PAN)の一例．日本透析医会誌 1999；32：833.
10. 平井優紀，鈴木 創，形山憲誠，西谷雅彦，小泉博史．発熱で発症し出血性脳梗塞で死亡した古典的結節性多発動脈炎の一例．日腎会誌 2005；47：736.
11. Pagnoux C, Mahr A, Cohen P, Guillevin L. Presentation and outcome of gastrointestinal involvement in systemic necrotizing vasculitides. Medicine 2005；84：115-128.
12. Zizic TM, Classen JN, Stevens MB. Acute abdominal complications of systemic lupus erythematosus and polyarteritis nodosa. Am J Med 1982；73：525-531.
13. Kallenberg CG, Brouwer E, Weening JJ, Tervaert JW. Anti-neutrophil cytoplasmic antibodies：current diagnostic and pathophysiological potential. Kidney Int 1994；46：1-15.
14. 今村秀道，小林浩子，阿部和道，引地拓人，宮田昌之，粕川禮司，日下部 崇，鈴木利光．Myeloperoxydase-antineutrophil cytoplasmic antibody(P-ANCA)陽性で臨床的に顕微鏡的多発血管炎の像を呈しながら組織学的に結節性多発動脈炎と診断された1剖検例．日内会誌 2000；89：2531-2533.
15. 坊垣暁之，向井正也，能登谷 京，河野通史．古典的結節性多発動脈炎と鑑別が問題となるミエロペルオキシダーゼに対する抗好中球細胞質抗体(MPO-ANCA)弱陽性全身性血管炎．リウマチ 2000；40：9-15.
16. Ballow JE. Renal vasculitis. Curr Opin Nephrol Hypertens 1993；2：231-237.