

MPO-ANCA 関連腎炎における糸球体内 MPO 陽性細胞 および細胞外 MPO についての腎病理組織学的検討

川嶋 聡子 有村 義宏 中林 公正 山田 明

MPO-positive cells and extracellular MPO in the glomeruli of MPO-ANCA-associated glomerulonephritis

Soko KAWASHIMA, Yoshihiro ARIMURA, Kimimasa NAKABAYASHI, and Akira YAMADA

First Department of Internal Medicine, Kyorin University School of Medicine, Tokyo, Japan

要 旨

MPO-ANCA (myeloperoxidase anti-neutrophil cytoplasmic antibody) 関連血管炎は高頻度に糸球体腎炎を生ずる。この MPO-ANCA 関連腎炎の発症機序は、ANCA およびサイトカインにより活性化された好中球から MPO などの酵素が放出され、糸球体障害を引き起こされるとする ANCA-cytokine sequence theory が有力である。しかし、MPO が糸球体局所でどのように病態に関与しているか詳細は不明である。そこで、MPO-ANCA 関連腎炎の糸球体における MPO 陽性細胞、細胞外 MPO の局在、糸球体毛細血管内皮細胞障害について検討を行った。

対象と方法：MPO-ANCA 関連腎炎 19 症例を対象とし、糸球体内の MPO 陽性細胞、細胞外 MPO、糸球体毛細血管内皮細胞障害を検討した。腎病理組織染色には一般染色のほか、酵素抗体法、蛍光抗体法による MPO 染色、CD34 染色を用いた。急速進行性腎炎症候群の診療指針による腎病理組織学的評価法を用い、症例別、および対象例に含まれていた総糸球体 282 個の病変を糸球体急性障害度、進行度により解析した。

結 果：1) 糸球体内 MPO 陽性細胞数は糸球体急性障害度と正に相関した。2) 細胞外 MPO は主に MPO 陽性細胞近傍の糸球体毛細血管壁に認められた。3) 糸球体 CD34 染色面積は糸球体急性障害度が高くなるにつれ低下していた。4) 同一糸球体切片における MPO と CD34 の二重染色で、MPO 染色陽性の係蹄壁では CD34 染色の低下を認めた。5) 軽微な糸球体病変にもかかわらず、局所的な MPO 陽性細胞と糸球体毛細血管壁への MPO 沈着、ポウマン腔への出血を認める糸球体が存在した。

結 論：MPO-ANCA 関連腎炎では発症早期の段階から、糸球体に MPO 陽性細胞が浸潤し、MPO 放出を介した糸球体毛細血管内皮細胞障害が生じていることが示唆された。

Background : MPO-ANCA (myeloperoxidase anti-neutrophil cytoplasmic antibody) is closely related to the pathogenesis of MPO-ANCA-associated glomerulonephritis through MPO-positive cells and MPO-positive cell activation. Activated MPO-positive cells, including neutrophils and monocytes, cause glomerular capillary injury via enzyme release, such as MPO. We evaluated glomerular MPO-positive cell infiltration, extracellular MPO localization and glomerular endothelial cell injury in MPO-ANCA-associated glomerulonephritis.

Methods : Renal specimens including 282 glomeruli obtained from 19 patients with MPO-ANCA-associated glomerulonephritis were analyzed. Enzyme-labeled antibody assay and immunofluorescence staining of MPO and CD34 were employed. MPO-staining was used to detect MPO-positive cells and extracellular MPO and CD34-staining was used to define glomerular endothelial cell injury. The number of MPO-positive cell infiltrations, and localization of MPO and CD34-staining areas were scored in each glomerulus. These scores were compared with the glomerular damage grading used by PAS and PAM staining.

Results : 1) MPO-positive cells increased in number in correlation with the grade of acute glomerular injury. 2) Extracellular MPO were present close to the MPO-positive cells, along the glomerular capillary walls. 3) The CD34-staining area on the glomerular capillary wall decreased, in parallel with the acute glomerular injury grading. 4) MPO depositions along the glomerular capillary wall were shown to be associated with decreased staining of CD34, with immunofluorescence staining on the same glomerular section. 5) Several glomeruli with minor abnormalities showed focal MPO-positive cell infiltration associated with the presence of MPO along the glomerular capillary wall.

Conclusion : These results suggest that MPO-positive cells and extracellular MPO play important roles in the pathogenesis of glomerular capillary injury from the early stage of MPO-ANCA-associated glomerulonephritis.

Jpn J Nephrol 2009 ; 51 : 56-67.

Key words : ANCA : anti-neutrophil cytoplasmic antibody, MPO : myeloperoxidase, MPO-ANCA-associated glomerulonephritis, endothelial cell injury

緒 言

MPO-ANCA (myeloperoxidase anti-neutrophil cytoplasmic antibody)関連血管炎の特徴は、多臓器に血管炎、特に毛細血管炎を生ずることである。病理組織学的には好中球の浸潤を伴った毛細血管炎や、細動脈などの小血管に壊死性血管炎を生じ、腎臓では壊死性糸球体腎炎を生ずる^{1,2)}。腎病変は MPO-ANCA 関連腎炎と呼称され、初期には巣状分節性壊死性糸球体腎炎をきたし、病変が強いと、ほとんどの糸球体が障害されるような壊死性半月体形成性糸球体腎炎 (necrotizing crescentic glomerulonephritis : NCGN) を呈する。この MPO-ANCA 関連腎炎は、免疫蛍光抗体法による糸球体の免疫グロブリン染色では陰性、またはごくわずかに染色される pauci-immune 型を呈する。

MPO-ANCA 関連腎炎の発症機序は、ANCA およびサイトカインにより活性化された好中球から MPO などの酵素が放出され、血管障害を引き起こすとする ANCA-cytokine sequence theory が最も有力である³⁻⁹⁾。しかし、MPO が腎局所でのように病態へ関与しているのか、その詳細はいまだ不明である。

われわれはこれまで、NCGN を呈した MPO-ANCA 関連腎炎において、糸球体内に MPO 陽性細胞が浸潤していることを報告した¹⁰⁾。しかし、糸球体局所での MPO の関与についての検討¹⁰⁻¹³⁾は少なく、また、早期のヒト MPO-ANCA 関連腎炎における糸球体内 MPO の局在に関する報告はこれまでになされていない。そこで今回、MPO-ANCA 関連腎炎における MPO の関与を明らかにするため、MPO-ANCA 関連腎炎の糸球体における MPO 陽性細胞浸潤、MPO の局在、および糸球体毛細血管内皮細胞障害について検討を行った。

対象および方法

1. 対 象

1996 年 2 月から 2006 年 12 月までの間に、杏林大学第 1 内科で腎生検を施行した MPO-ANCA 関連腎炎 19 例 (男性 6 例, 女性 13 例, 平均年齢 60 ± 12 歳 (39 ~ 83 歳)) を対象とした。原疾患は、顕微鏡的多発性血管炎 (microscopic polyangiitis : MPA) 18 例 (このうち腎限局型 MPA 6 例), Wegener 肉芽腫症 (Wegener's granulomatosis : WG) 1 例であった。なお、免疫複合型腎炎 12 例 (IgA 腎症 10 例, 溶連菌感染後糸球体腎炎 2 例) を対照とした。

原疾患の診断は、厚生労働省難治性血管炎調査研究班の MPA および WG の診断基準¹⁴⁾に基づいた。また、腎限局型 MPA は、MPO-ANCA 陽性で腎外の血管炎症状が認められない pauci-immune 型の巣状分節性壊死性糸球体腎炎、または pauci-immune 型 NCGN とした。

なお、本研究はヘルシンキ宣言に基づいて対象例よりインフォームド・コンセントを得て行った。

2. 方 法

A. 臨床所見の解析

臨床症候として、腎の臨床症候、腎外の血管炎症候などにつき解析した。また、臨床検査所見として、血液検査は MPO-ANCA 値 (EU), 血算, 血沈 (mm/hr), CRP (mg/dL), 血清クレアチニン (mg/dL), 尿検査は尿蛋白 (g/day), 尿中赤血球 (/hpf), 尿沈渣 (/WF) および N-アセチル-β-D-グルコサミニダーゼ (N-acetyl-β-D-glucosaminidase : NAG) (IU/L), 尿中 β₂-ミログロブリン (urinary β₂-microglobulin : u-β₂MG) (μg/L) を検討した。なお、これらの検査値は腎生検時の値を用い、腎病理組織所見、臨床所見との関連を検討した。

Table 1. Notation of histologic grade and stage of the glomerulointerstitial lesion in rapidly progressive nephritic syndrome

Visible	Index for grade(G)	Index for stage(S)
Intracapillary change	Intracapillary proliferation	Matricial increase shown in : Mesangial expansion Mesangial interposition Segmental sclerosis Global sclerosis Sen (0~3)
	Mesangial reticularization	
	Mesangiolytic	
	Fibrin thrombi	
	Tuft necrosis	
	Gen (0~3)	
Extracapillary change	Exudates into urinary space	Matricial increase shown in : Adhesion Fibrocellular crescent Fibrous crescent Pseudotubularization Ingrowth of interstitium Sex (0~3) Sg (0~6)
	Rupture of GBM	
	Inflammatory cells	
	Parietal epithelial proliferation	
	Cellular crescent	
	Breaks of capsular BM	
	Gex (0~3)	
Glomerular grade and stage	Gg (0~6)	Sg (0~6)
Tubulointerstitial change	Edema	Interstitial fibrosis
	Cell infiltration	
	Tubulitis	
Interstitial grade and stage	Gint (0~3)	Sint (0~3)
Total grade and stage	G (0~9)	S (0~9)

Score 0 : 0~30 % change, Score 1 : less than 30 % of the change area, Score 2 : 30 % to 60 % of the change area, Score 3 : more than 60 % of the change area.

GBM : glomerular basement membrane, BM : basement membrane, Gen : intracapillary grade, Sen : intracapillary stage, Gex : extracapillary grade, Sex : extracapillary stage, Gg : grade of glomerular acute injury, Sg : stage of glomerular chronic injury, Gint : interstitial grade, Sint : interstitial stage

B. 腎病理組織染色法

1) HE 染色, PAS 染色, PAM 染色

採取された腎組織を 10%ホルマリン緩衝液で固定し、アルコールおよびベンゼンで脱水、脱脂後パラフィンに包埋した。この腎組織よりマイクロトームを用い 2~3µm の薄切片を作製し、Hematoxylin-Eosin (HE) 染色, Periodic Acid-Schiff (PAS) 染色, Periodic Acid-Silver Methenamine (PAM) 染色を施し、光学顕微鏡で観察した。

2) 酵素抗体法による MPO 染色^{15,16)}

キシレンによる脱パラフィン後、エタノールで親水化し、抗原性賦活のために pH6.0 クエン酸ナトリウム緩衝液を使用し、120°C10 分間加熱処理を施した。その後、室温で 30 分間冷却した。抗原賦活後、トリス塩酸緩衝液 (TBS) による洗浄を 5 分間 3 回施行。10%ヤギ血清を 10 分間反応させ、一次抗体として Rabbit anti-human myeloperoxidase (Dako Cytomation, Denmark) を室温で 60 分間反応させた。陰性コントロールとして、正常ウサギ血清を用いて免疫染色を行った。一次抗体の反応後、TBS による洗浄を 5 分間 3 回行い、二次抗体としては Biotinylated goat anti-rabbit

immunoglobulin (ニチレイバイオサイエンス, 日本) を 10 分間反応させた。TBS による洗浄を 5 分間 3 回行い、酵素試薬として Streptavidin-HRP (ニチレイバイオサイエンス, 日本) を用い 10 分間反応させた。TBS による洗浄を 5 分間 3 回行い、基質溶液の添加としてヒストファインアルカリフォスファターゼ基質キット (ニチレイバイオサイエンス, 日本) 10 分間発色。反応停止後、対比染色に Hematoxylin を用いて核染色を行い、光学顕微鏡で観察した。

3) 酵素抗体法による CD34 染色¹⁷⁾

キシレンによる脱パラフィン後、エタノールで親水化し、抗原性賦活のために pH6.0 クエン酸ナトリウム緩衝液を使用し、120°C10 分間加熱処理を施した。その後、室温で 30 分間冷却した。抗原賦活後、SIGNET ACUITY Detection system (Signet Laboratories Inc., USA) を試薬として使用した。一次抗体として Mouse anti-human CD34 (ニチレイバイオサイエンス, 日本) を 30 分間反応させた。二次抗体としてはデキストラン結合 mouse immunoglobulin polyclonal 抗体 (Signet Laboratories Inc., USA) を 30 分間反応させた。対比染色に Hematoxylin を用いて核染色を行い、光学顕微鏡

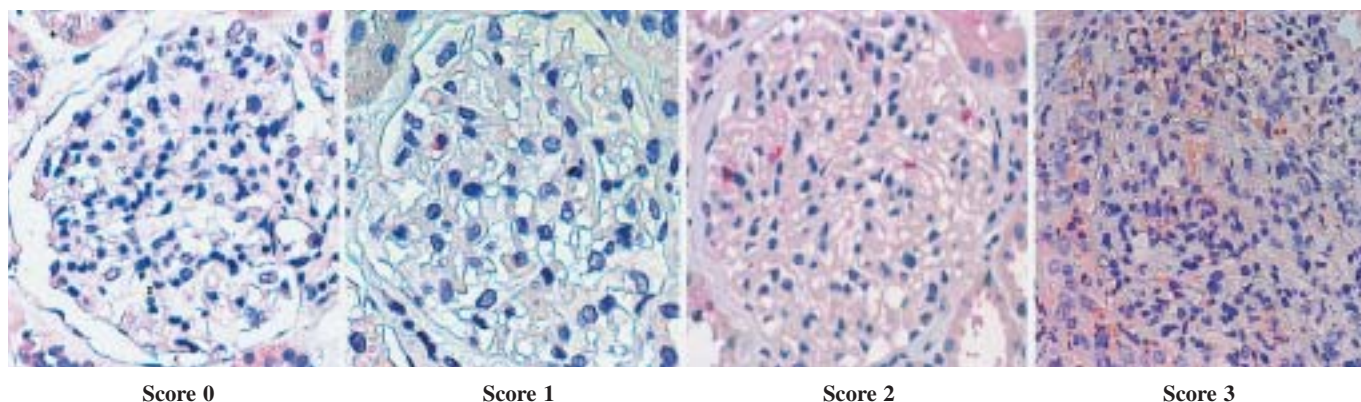


Fig. 1. MPO-staining in the glomeruli

Score 0 : no MPO-positive cells in the glomerulus, Score 1 : one or two MPO-positive cells in the glomerulus, Score 2 : three or four MPO-positive cells in the glomerulus, Score 3 : more than five MPO-positive cells in the glomerulus, original magnification $\times 400$

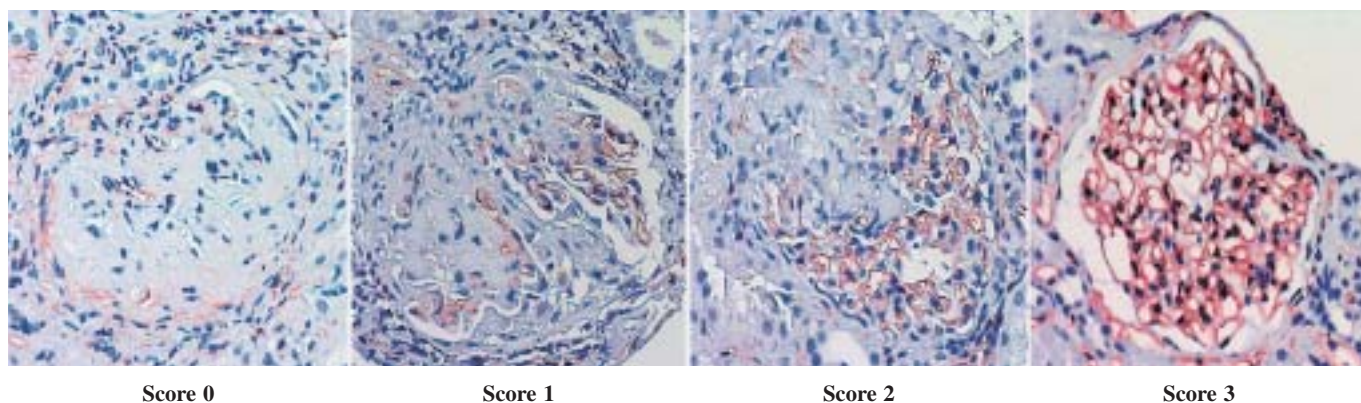


Fig. 2. CD34-stained area in the glomeruli

Score 0 : 0 % of the glomerular capillary wall, Score 1 : less than 30 % of the glomerular capillary wall, Score 2 : 30 % to 60 % of the glomerular capillary wall, Score 3 : more than 60 % of the glomerular capillary wall, original magnification $\times 400$

で観察した。

4) 蛍光抗体法による二重染色(MPO 染色, CD34 染色) キシレンによる脱パラフィン後, エタノールで親水化し, 抗原性賦活のために pH9.0 トリス緩衝液を使用し, マイクロウエーブ処理を施した。その後, 室温で 30 分間冷却した。抗原賦活後, フォスファターゼ塩酸緩衝液(PBS)で洗浄を 5 分間 3 回施行。Glcine-PBS で 30 分のブロッキング, さらに PBS による洗浄を 5 分間 3 回施行。一次抗体として, Rabbit anti-human myeloperoxidase (Dako Cytomation, Denmark), Mouse anti-human CD34(ニチレイバイオサイエンス, 日本)を 120 分間反応させた。さらに, PBS で洗浄を 3 回施行し, 二次抗体 Labeled donkey anti-rabbit IgG antibody (Invitrogen, UK), Biotin- and fluorescent dye labeled goat anti-mouse IgG antibody (Invitrogen, UK), 4',6-Diamid-ine-2'-phenylindole dihydrochloride (Roche Diagnostics K.

K., Germany)を 120 分間反応させた。PBS で洗浄を 5 分間 3 回施行後, 封入し, 共焦点レーザー顕微鏡で観察した。

C. 腎病理組織の評価

1) 糸球体急性障害度(grade of glomerular acute injury : Gg)と進行度(stage of glomerular chronic injury : Sg)の評価

HE 染色, PAS 染色, PAM 染色標本を用い, 急速進行性腎炎症候群の診療指針¹⁸⁾の腎病理組織学的評価法に基づき評価した。すなわち Table 1 に示したように, 個々の糸球体について急性障害を示す急性障害度と慢性化病変を示す進行度についてスコア化し, 評価した。

2) MPO 染色による評価

酵素抗体法による MPO 染色から, 個々の糸球体内における MPO 陽性細胞の存在部位, および細胞以外に存在する MPO の局在を観察した。なお, 糸球体内 MPO 陽性細

Table 2. Clinical and laboratory findings in patients with MPO-ANCA-associated glomerulonephritis

Case	Age	Sex	Diagnosis	RPGN	MPO-ANCA (EU)	CRP (mg/dL)	s-Cr (mg/dL)	eGFR (mL/min/1.73 m ²)	Urinary protein (g/day)	Urinary RBC (/hpf)	Urinary granular cast (/WF)
1	58	M	MPA	(+)	635	4.3	2.8	17.3	1.49	many	1~4
2	62	F	MPA	(-)	43	9.5	0.7	62.8	0.08	1~4	1~4
3	45	F	MPA	(+)	230	4.4	2.6	14.7	1.03	1~4	30~49
4	39	F	MPA	(-)	108	1.5	1.4	31.0	0.35	many	10~19
5	54	M	MPA*	(-)	67	16.4	1.2	46.8	0.50	10~19	1~4
6	75	F	MPA	(+)	19	0.9	2.9	11.7	0.95	many	5~9
7	46	F	MPA*	(-)	378	0.1	1.0	44.2	0.33	20~29	(-)
8	46	F	MPA	(-)	640	1.9	0.8	13.0	0.50	30~49	(-)
9	65	M	MPA*	(-)	322	0.2	2.1	23.6	0.30	many	1~4
10	71	F	WG	(-)	127	0.9	0.9	45.7	0.15	1~4	(-)
11	59	M	MPA	(+)	533	10.2	1.8	28.8	1.30	many	1~4
12	72	F	MPA	(-)	74	3.4	0.7	61.0	0.50	10~19	(-)
13	61	F	MPA	(-)	572	2.1	0.8	54.0	0.36	many	1~4
14	83	F	MPA*	(+)	65	9.1	2.5	13.6	0.07	0~1	30~49
15	73	M	MPA	(-)	140	0.9	0.7	81.9	0.13	1~4	1~4
16	49	F	MPA*	(-)	576	0.4	0.7	65.9	0.36	many	5~9
17	71	M	MPA	(-)	571	10.9	0.8	70.6	0.13	many	1~4
18	65	F	MPA	(+)	283	4.3	3.8	8.8	0.93	many	1~4
19	53	F	MPA*	(-)	125	0.3	1.5	26.9	0.10	many	5~9

MPA : microscopic polyangiitis, WG : Wegener's granulomatosis, RPGN : rapidly progressive glomerulonephritis, MPO-ANCA : myeloperoxidase anti-neutrophil cytoplasmic antibody, RBC : red blood cell, s-Cr : serum creatinine

*renal limited MPA

胞数は Fig. 1 に示したようにスコア化し評価した。すなわち、スコア 0 を糸球体内 MPO 陽性細胞数 0 個、スコア 1 を 1~2 個、スコア 2 を 3~4 個、スコア 3 を 5 個以上とした。

3) CD34 染色による評価

酵素抗体法による CD34 染色から、CD34 染色は Fig. 2 に示したように個々の糸球体における CD34 染色部面積をスコア化し評価した。すなわち、スコア 0 を CD34 染色部面積 0%、スコア 1 を 30%未満、スコア 2 を 30%以上~60%未満、スコア 3 を 60%以上とした。

4) 蛍光抗体法による二重染色(MPO 染色, CD34 染色)の評価

糸球体における MPO および CD34 染色の局在、染色性について観察した。

D. 統計処理方法

統計学的解析は、群間の有意差検定に unpaired t-test, Student-Newman-Keuls test, Mann-Whitney U-test with Bonferroni correction, m×n Chi-square test, Yates m×n Chi-square test を用い(Fig. 4, 5), 相関係数の検定に Pearson's correlation coefficient を用い(Fig. 3), それぞれ p<0.05 を有意とした。

結 果

I. MPO-ANCA 関連腎炎の解析

1. 臨床所見の解析

腎生検時における腎炎の臨床症候群は、急速進行性糸球体腎炎 (rapidly progressive glomerulonephritis ; RPGN) が 32% (6/19 例)、持続性蛋白尿・血尿症候群が 68% (13/19 例) で、ネフローゼ症候群は認めなかった。

腎外症状は、肺症状 32% (6/19 例 : 間質性肺炎 4 例, 結節陰影 1 例, 胸水貯留 1 例), 神経症状 16% (3/19 例 : 多発単神経炎 2 例, 肥厚性硬膜炎 1 例), 発熱 58% (11/19 例), 体重減少 37% (7/19 例), 浮腫 11% (2/19 例), 筋痛 26% (5/19 例), 関節痛 11% (2/19 例), 眼症状 21% (4/19 例 : 上強膜炎 4 例), 皮膚症状 16% (3/19 例 : 紫斑 3 例) であった。また、高血圧症, 糖尿病, 高脂血症の合併をそれぞれ 11% (2/19 例) に認めた。

Table 2 に対象例の臨床・検査所見の主な結果を示す。95% (18/19 例) に顕微鏡的血尿, 79% (15/19 例) に顆粒円柱を認めた。蛋白尿は平均 0.53±0.47 g/day であった。血清クレアチニンは平均 1.48±0.84 mg/dL と軽度上昇して

Table 3. Pathological scores in renal specimen

Case	The rate of crescent formation (%)	Score of grade & stage		Average score of MPO-positive cells	Average score of CD34-staining
		Gg	Sg		
1	0	0	4.50	0	1.25
2	0	0.92	0.92	0.42	2.83
3	17	1.84	0	2.00	1.00
4	57	2.57	1.07	0.88	1.88
5	46	3.35	0.04	2.04	1.67
6	10	1.60	0.70	1.80	3.00
7	0	0.58	0	1.00	2.89
8	0	0.61	1.84	0.61	2.84
9	0	0.83	3.61	1.58	1.62
10	7	1.29	0.14	1.60	1.88
11	52	3.84	0.24	1.55	1.67
12	2	2.00	0.06	0.70	2.72
13	17	2.36	0.72	1.45	2.33
14	0	1.63	0	0.50	2.50
15	0	1.25	0	1.00	3.00
16	0	1.61	0.17	1.77	2.67
17	0	1.20	0.60	1.00	1.75
18	30	2.60	1.80	1.50	0.25
19	43	1.72	3.00	1.17	0.83

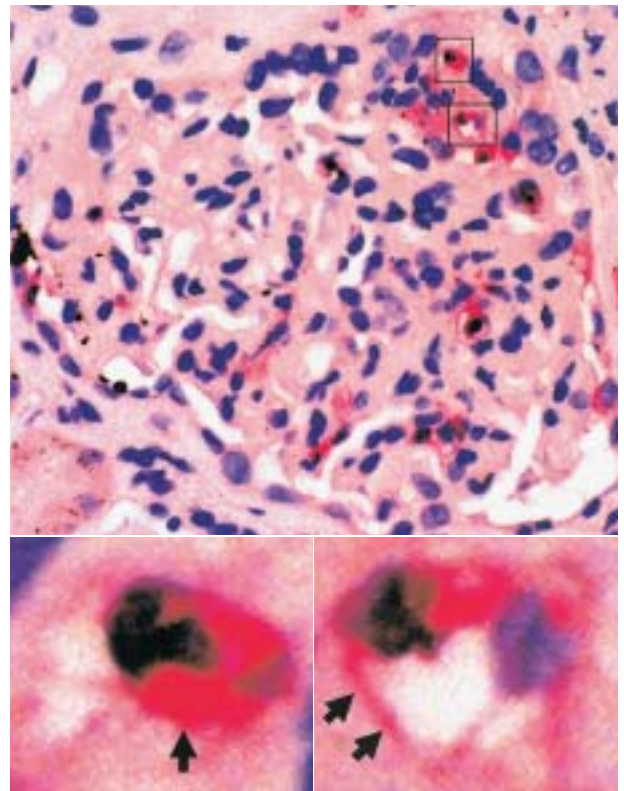
Gg : grade of glomerular acute injury, Sg : stage of glomerular chronic injury

Table 4. Grade and stage distribution of 282 glomeruli including renal specimens of 19 patients with MPO-ANCA-associated glomerulonephritis

Score of grade	Number	Score of stage	Number
Gg 0	49	Sg 0	231
Gg 1	79	Sg 1	6
Gg 2	71	Sg 2	2
Gg 3	35	Sg 3	20
Gg 4	18	Sg 4	0
Gg 5	19	Sg 5	1
Gg 6	11	Sg 6	22

▶Fig. 3. MPO-staining in the glomeruli of patients with MPO-ANCA-associated glomerulonephritis

- a : MPO-positive cells and MPO are shown in the glomerulus and along the glomerular capillary wall, respectively. (original magnification $\times 400$)
- b MPO in the cytoplasm of a polymorphonuclear leukocyte (\uparrow), original magnification
- c MPO along the glomerular capillary wall (\uparrow), original magnification



a
b|c

おり、eGFR は平均 38.0 ± 23.0 mL/min/1.73 m²であった。また、MPO-ANCA 値は 283 ± 236 EU であった。

2. 糸球体急性障害度 (Gg) と進行度 (Sg)

Table 3 に各症例の腎病理組織評価のまとめを示す。糸球体急性障害度が進行度より高い症例を 14 例 (Case 3~7,

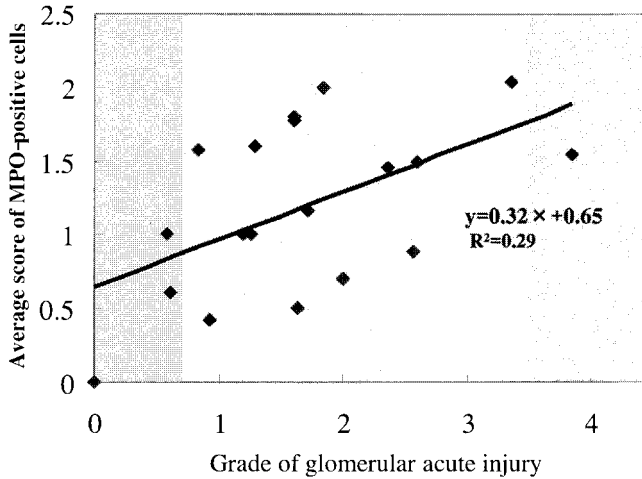


Fig. 4. Relationship between glomerular histological grade and average score of MPO-positive cells in 19 patients with MPO-ANCA-associated glomerulonephritis
Positive correlations are shown.

10~18), 進行度が急性障害度より高い症例を 4 例 (Case 1, 8, 9, 19), 双方が同等の症例を 1 例 (Case 2) 認めた。一方, 1 症例の腎病理組織にはさまざまな程度の糸球体病変が混在していた。症例 13 を例にあげると, 1 症例としての評価では, Gg 2.36, Sg 0.72 であったが, 含まれていた総糸球体 25 個の解析評価では, Gg 0: 3 個, Gg 1: 3 個, Gg 2: 10 個, Gg 3: 5 個, Gg 4: 1 個, Gg 5: 1 個, Gg 6: 2 個。Sg 0: 22 個, Sg 6: 3 個 (Sg 1~5 は 0 個) であった。そこで, 19 症例に含まれた糸球体総数 282 個の各糸球体病変について, 糸球体急性障害度と進行度を検討したところ, Table 4 に示すように, Gg 0: 49 個, Gg 1: 79 個, Gg 2: 71 個, Gg 3: 35 個, Gg 4: 18 個, Gg 5: 19 個, Gg 6: 11 個, Sg 0: 231 個, Sg 1: 6 個, Sg 2: 2 個, Sg 3: 20 個, Sg 4: 0 個, Sg 5: 1 個, Sg 6: 22 個であった。

3. MPO 染色部位

糸球体急性障害度の高い糸球体内には細胞質が赤色に染まる多数の MPO 陽性細胞が認められた (Fig. 3a, b)。さらに, 細胞質だけではなく, MPO 陽性細胞の近傍に位置する糸球体毛細血管壁にも MPO が染色されていた (Fig. 3a, c)。

4. 糸球体急性障害度, 進行度と MPO 陽性細胞数スコアとの関連

Table 3 に各症例における糸球体急性障害度と進行度および MPO 陽性細胞数スコア, CD34 染色スコアを示した。Fig. 4 に示すように, 各症例における糸球体急性障害度と平均 MPO 陽性細胞数スコアは正に相関した ($p < 0.05$)。しかし, 進行度と平均 MPO 陽性細胞数スコアの関連は認め

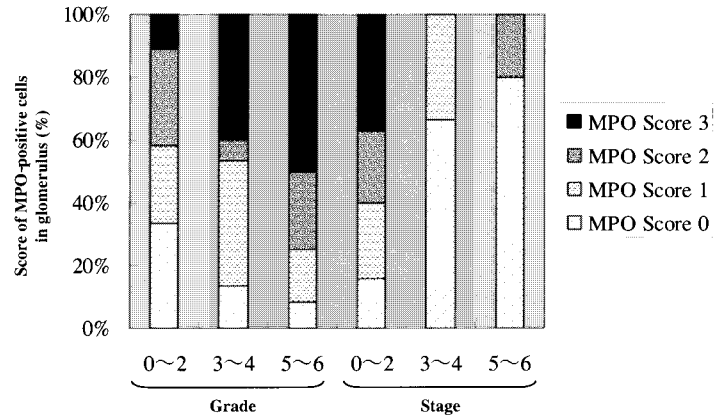


Fig. 5. Relationship between glomerular histological grade & stage and score of MPO-positive cells in the analysis of 282 glomeruli

Positive correlations are shown between MPO score and glomerular histological grade. Percentage of MPO score 1~3 in Gg 0~2 (A), Gg 3~4 (B), Gg 5~6 (C) was 67 %, 87 %, 92 % respectively. Percentage of MPO score 3 in Gg 0~2 (D), Gg 3~4 (E), Gg 5~6 (F) was 11 %, 40 %, 50 %. Percentage of MPO score 1~3 in Sg 0~2 (G), Sg 3~4 (H), Sg 5~6 (I) was 84 %, 33 %, 20 %. Percentage of MPO score 3 in Sg 0~2 (J), Sg 3~4 (K), Sg 5~6 (L) was 37 %, 0 %, 0 %. A vs B : $p < 0.05$, A vs C : $p < 0.05$, D vs E : $p < 0.05$, D vs F : $p < 0.05$, G vs H : $p < 0.05$, G vs I : $p < 0.05$, J vs K : $p < 0.05$, J vs L : $p < 0.05$

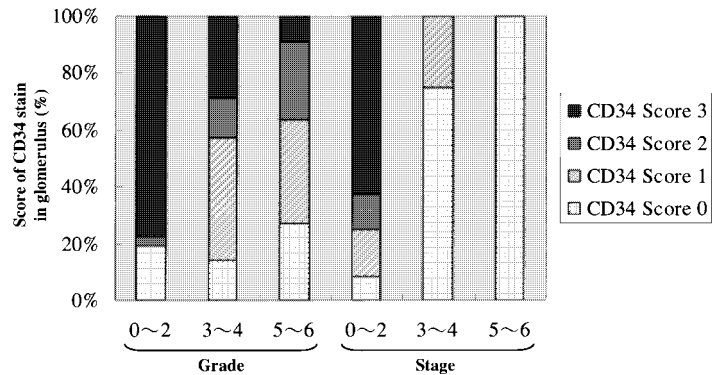


Fig. 6. Relationship between glomerular histological grade & stage and score of CD34-staining in the analysis of 282 glomeruli

No correlations are shown between the CD34 score and glomerular histological grade. Percentage of CD34 score 3 in Gg 0~2 (A), Gg 3~4 (B), Gg 5~6 (C) was 78 %, 29 %, 10 %. Percentage of CD34 score 3 in Sg 0~2 (D), Sg 3~4 (E), Sg 5~6 (F) was 63 %, 0 %, 0 %. A vs B : $p < 0.05$, A vs C : $p < 0.05$, D vs E : $p < 0.05$, D vs F : $p < 0.05$

なかった。

Fig. 5 に示すように, 糸球体総数 282 個の解析における個々の糸球体急性障害度と MPO 陽性細胞数スコアとの関連では, 糸球体急性障害度が高度になると MPO 陽性細胞数スコアが有意に増加していた。一方, 糸球体急性障害度

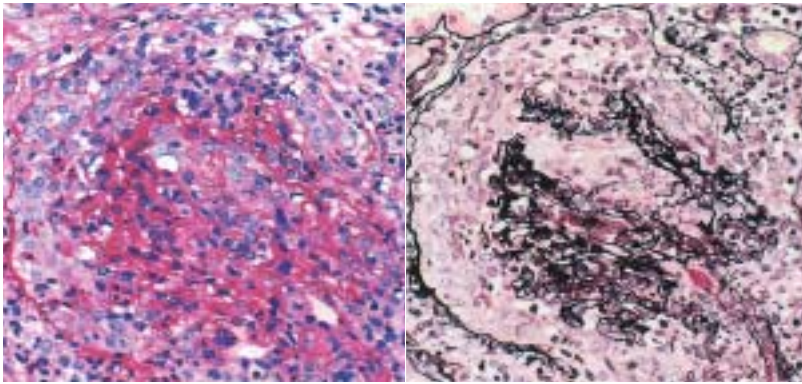
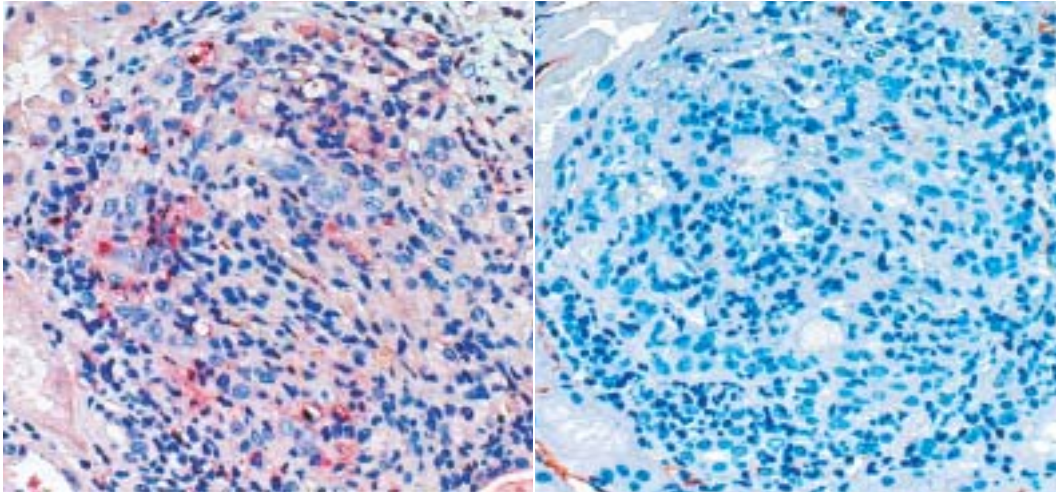
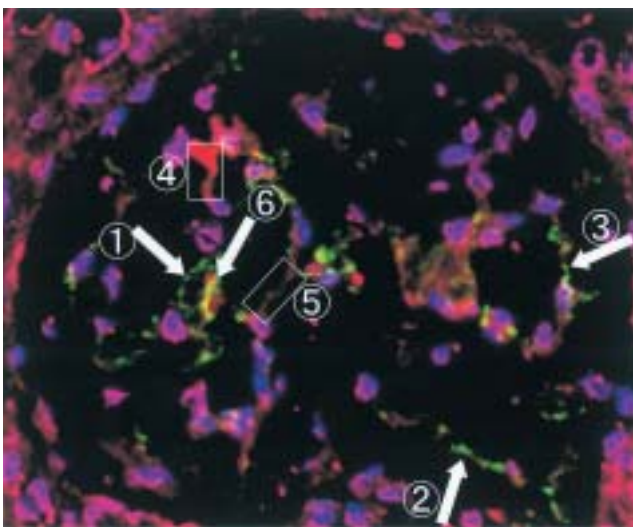


Fig. 7. Necrotizing crescentic glomerulonephritis
 a : Cellular crescents and inflammatory cell infiltration in the glomerulus (PAS-staining, original magnification $\times 200$)
 b : Cellular crescent with destruction of Bowman's capsule (PAM-staining, original magnification $\times 200$)
 c : MPO in the glomerulus (MPO-staining, original magnification $\times 200$)
 d : CD34 in the glomerulus (CD34-staining, original magnification $\times 200$)



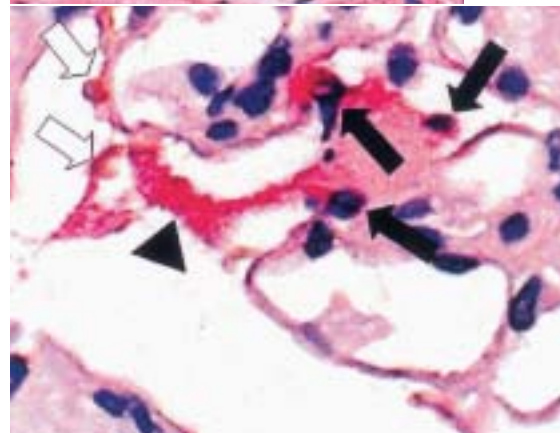
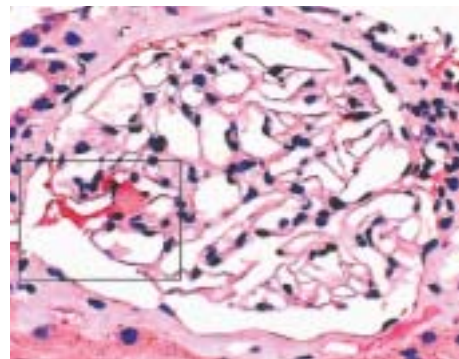
▼Fig. 9. Minor change glomerulus in patients with MPO-ANCA-associated glomerulonephritis (MPO-staining, original magnification $\times 200$)

MPO-positive cells (\uparrow) are observed in the glomerular capillary lumen. MPO is stained along the glomerular capillary walls (\blacktriangle) near the MPO-positive cells. Red blood cells are observed in the Bowman's space (\uparrow).



▲Fig. 8. Double staining of MPO and CD34 by immunofluorescence microscopy (original magnification $\times 200$)

- ①②③ : Green shows MPO-positive staining. MPO is stained along the glomerular capillary wall without CD34-staining.
 - ④⑤ : Red shows CD34-positive staining. CD34 is stained along the glomerular capillary wall without MPO-staining.
 - ⑥ : Yellow shows double positive staining of MPO and CD34.
- Blue shows nucleus.



a
b

が Gg 0~2 と軽微な糸球体でも 11% に MPO 陽性細胞数スコア 3 の糸球体を認めた。

進行度と糸球体内 MPO 陽性細胞数スコアの関連では、高度進行例では MPO 陽性細胞スコアは有意に低下していた。

5. 糸球体急性障害度、進行度と CD34 染色スコアとの関連

Table 3 に各症例の糸球体急性障害度、進行度と平均 CD34 染色スコアを示した。各症例の糸球体急性障害度、進行度と平均 CD34 染色スコアとの間には有意な関連はみられなかった。しかし、Fig. 6 に示したように、糸球体総数 282 個の解析による個々の糸球体急性障害度、進行度と CD34 染色スコアとの関連では、糸球体急性障害度や進行度が高くなると CD34 染色スコア 3 は有意に低下していた。

6. 糸球体急性障害度の高い糸球体における PAS 染色、PAM 染色と MPO 染色、CD34 染色との関連

Fig. 7 に糸球体基底膜の破綻、ボウマン嚢被膜の破綻があり、細胞性半月体形成が全周性に見られる糸球体急性障害度が高度な糸球体(Gg 6: Gen 3, Gex 3)を示す。糸球体に多数の MPO 陽性細胞を認め(MPO 陽性細胞数スコア 3)、糸球体毛細血管壁に MPO 陽性所見を認めた(Fig. 7c)。さらに CD34 染色(Fig. 7d)では、糸球体全体においてほぼ染色性が失われていた(CD34 スコア 0)。

7. 同一切片における二重染色(MPO 染色と CD34 染色)の関連

Fig. 8 に症例 11: 59 歳, 男性(Table 2, 3)における同一糸球体切片での MPO と CD34 の二重染色を示す。緑色は MPO 陽性, 赤色は CD34 陽性, 黄色が MPO と CD34 双方の陽性, 青色は核を示している。Fig. 8 ①②③の係蹄壁では MPO 染色のみ陽性で CD34 染色は陰性であった。また, Fig. 8 ④⑤に示す係蹄壁では CD34 染色のみ陽性で MPO 染色は陰性であった。Fig. 8 ⑥に示す係蹄壁では MPO 染色と CD34 染色がともに陽性であった。

8. 糸球体急性障害度、進行度が軽微にもかかわらず、MPO 陽性細胞を認めた糸球体

Fig. 9 に PAS 染色, PAM 染色で病変が軽微な糸球体(Gg 0, Sg 0)として観察されたが、MPO 染色で MPO 陽性細胞を認めた糸球体を示す。糸球体毛細血管内腔と考えられる部位に MPO 陽性細胞を認め、また、MPO 陽性細胞の近傍に位置する糸球体毛細血管壁に MPO の沈着を認めた。さらに、ボウマン腔に少数の赤血球を認めた。

9. 腎病理組織所見と臨床検査所見との関連

各症例の糸球体急性障害度、進行度、平均 MPO 陽性細胞数スコア、平均 CD34 染色スコアと、半月体形成率(%), MPO-ANCA 値(EU), 末梢白血球数(/ μ L), 血沈(mm/hr), CRP(mg/dL), 血清クレアチニン(mg/dL), 血清アルブミン(mg/dL), eGFR(mL/min/1.73 m²), 尿蛋白(g/day), 尿中赤血球(/hpf), 尿中 NAG(IU/L), 尿中 β_2 MG(μ g/L)との関連を検討したが、いずれも有意な相関は得られなかった。

II. 免疫複合型腎炎における解析

IgA 腎症 10 例, 溶連菌感染後糸球体腎炎 2 例について MPO 染色を施し観察, 検討を行った。

IgA 腎症では 10 症例に含まれていた糸球体総数 155 個を観察した。155 個中 8 個の糸球体に MPO 陽性細胞を認めた[Gg 0 で MPO スコア 1 が 5 個, Gg 0 で MPO スコア 2 が 1 個, Gg 1 で MPO スコア 1 が 1 個, Gg 2 で MPO スコア 1 が 1 個(Sg はいずれも 0)]が、糸球体係蹄壁への MPO 沈着は認められなかった。

溶連菌感染後糸球体腎炎では 2 症例に含まれていた糸球体総数 28 個を観察した。28 個中 27 個の糸球体に MPO 陽性細胞を認めた[Gg 0 で MPO スコア 1 が 1 個, MPO スコア 2 が 2 個, Gg 1 で MPO スコア 2 が 2 個, MPO スコア 3 が 2 個, Gg 2 で MPO スコア 2 が 1 個, Gg 3 で MPO スコア 0 が 1 個, MPO スコア 2 が 3 個, MPO スコア 3 が 16 個(Sg はいずれも 0)]。しかし、係蹄壁への MPO 沈着は見られなかった。

考 察

MPO-ANCA 関連腎炎は、進行すると臨床的には RPGN, 組織学的には NCGN を呈することが特徴である^{1,2)}。この MPO-ANCA 関連腎炎は、近年の実験動物モデルの成果などによりその病態に MPO-ANCA だけでなく、好中球や好中球アズール顆粒中に含まれる MPO が関与していることが示唆されている^{5~13)}。しかし、ヒト MPO-ANCA 関連腎炎における糸球体内 MPO についての検討は少なく^{10,11)}、MPO が糸球体局所でどのように病態に関与しているかはいまだ不明である。そこで今回われわれは、MPO-ANCA 関連腎炎 19 症例の糸球体内 MPO 陽性細胞の存在とその数、細胞外 MPO の局在部位、および糸球体内皮細胞障害の程度を検討した。その結果、MPO-ANCA 関連腎炎では、さまざまな程度の糸球体病変が 1 症例の中に混在していることが明らかとなった。つまり、平均値で示されている

各症例の評価では微細な病変を評価し難い。そこで、各症例だけでなく、総糸球体の解析で評価した糸球体急性障害度、進行度と糸球体内 MPO 陽性細胞数スコア、CD34 染色スコアを比較検討した。

各症例ごとに検討した糸球体急性障害度は、糸球体内平均 MPO 陽性細胞数スコアと正に相関していた。また、総糸球体の解析における糸球体急性障害度も糸球体内 MPO 陽性細胞数スコアと正に相関していた。さらに、糸球体毛細血管内皮細胞表面マーカーである CD34 染色¹⁷⁾面積スコアは糸球体急性障害度が高くなるにつれ低下していた。

糸球体内では好中球は一般に分葉核をもつ細胞として判定される。しかし、好中球であっても、切片によっては分葉核が明らかでない場合がある。今回の検討では糸球体内 MPO 陽性細胞中の好中球の割合は明らかではないが、これまでの検討で、MPO 陽性細胞の大部分は成熟好中球で、一部に単球が含まれていることが知られている¹⁶⁾。in vitro で ANCA 関連腎炎患者の好中球は MPO-ANCA や interleukin-8 により活性化され血管内皮に強く接着すること¹⁹⁾、ANCA により活性化された好中球は血管内皮細胞障害を引き起こすこと²⁰⁾が明らかにされている。これらのことより、ANCA 関連腎炎の活動時期には糸球体内に MPO 陽性好中球が浸潤し、糸球体毛細血管内皮に接着し細胞障害を引き起こしていることが考えられる。

また、今回の研究で MPO-ANCA 関連腎炎では、MPO は浸潤細胞内だけでなく、主に MPO 陽性細胞近傍の糸球体毛細血管壁に認められた。一方、対照とした免疫複合体型腎炎においては、IgA 腎症では MPO 陽性細胞を認めた糸球体は少なく、糸球体係蹄壁への MPO 沈着は観察されなかった。また、溶連菌感染後糸球体腎炎では MPO 陽性細胞を認めた糸球体は多数見られたが、糸球体係蹄壁への MPO 沈着は観察されなかった。MPO-ANCA 関連腎炎では MPO 陽性細胞の糸球体への浸潤とともに MPO の放出が生じ、糸球体係蹄壁に沈着していることが考えられる。われわれはこれまで、活動時期の MPO-ANCA 関連腎炎患者の好中球は MPO を放出しやすい状態にあること²¹⁾、MPO-ANCA 関連腎炎患者では糸球体急性障害度の高い細胞性半月体形成時期に、MPO-ANCA 抗体価上昇とともに血清中の MPO 濃度が上昇していること²²⁾を報告した。MPO は陽性に荷電しており、陰性荷電である糸球体毛細血管内皮に結合することが知られている^{10~13,23)}。Brouwer ら¹³⁾は、MPO-ANCA を産生させた Brown Norway ラットの腎臓を好中球と MPO を含む好中球由来の酵素で還流することで腎炎を生じさせ、その腎炎の糸球体係蹄壁に MPO の沈着

が見られたことを報告している。また Kobayashi ら¹²⁾は、抗 MPO 抗体を投与した馬杉腎炎で糸球体内の多核白血球浸潤増加と糸球体毛細血管壁への MPO 沈着が見られたことを報告している。これらの報告と今回の研究結果を考え併せると、ヒト MPO-ANCA 関連腎炎において、糸球体内に浸潤した好中球より MPO が放出され糸球体毛細血管壁に沈着したと考えられる。

糸球体毛細血管壁に沈着した MPO が ANCA 関連腎炎の病態にどのように関与しているのかは明らかではないが、今回、同一糸球体切片での MPO と CD34 の二重染色において、MPO 染色陽性の係蹄壁では、CD34 染色の低下を認め、糸球体毛細血管内皮細胞障害が示唆された。MPO は H₂O₂-halide 系を介し強力な組織障害を引き起こす^{24,25)}ことより、MPO 自身が糸球体毛細血管内皮細胞障害に関与している可能性が考えられる。また、MPO-ANCA 関連腎炎の T 細胞は MPO に感作されていること²⁶⁾、MPO-ANCA 関連実験動物モデルで、糸球体抽出物に MPO-ANCA が認められたことが報告¹²⁾されている。さらに、ヒト MPO-ANCA 関連腎炎では、わずかではあるが糸球体係蹄壁に IgG や補体の沈着が認められる。これらのことより、MPO 感作 T 細胞が糸球体毛細血管内皮細胞上の MPO に反応し、糸球体毛細血管内皮細胞障害を生ずる可能性、糸球体毛細血管内皮細胞上の MPO に MPO-ANCA が結合し、補体関与や抗体依存性細胞障害 (antibody dependent cellular mediated cytotoxicity) を引き起こす可能性^{26,27)}なども推測される。

また、今回の研究で病変が軽微な糸球体の中に、局所的に MPO 陽性細胞を認め、その近傍の糸球体毛細血管壁に MPO 沈着を認める糸球体のあることが明らかになった。さらに、ボウマン腔に出血所見を認めていた。このことは、MPO-ANCA 関連腎炎では発症早期の段階から、糸球体内に MPO 陽性細胞が浸潤し、MPO 放出を介した糸球体毛細血管内皮細胞障害が生じていることを示唆している。近年、ANCA 測定の普及により、急速進行性腎炎症候群の時期ではなく、腎機能正常な腎炎の時期に発見される軽症例が増加している^{28,29)}。

MPO-ANCA 関連腎炎では、PAS 染色や PAM 染色で軽微な病変の糸球体でもすでに病変が生じている可能性がある。MPO 染色や CD34 染色による腎病理組織の検討は、ANCA 関連腎炎の早期病変を発見するうえにも有用と思われる。

結 論

MPO-ANCA 関連腎炎 19 症例の腎病理組織について、糸球体内 MPO の意義を検討した。

その結果、1) 糸球体内 MPO 陽性細胞数は、総糸球体の解析で検討した糸球体急性障害度と正に相関し、慢性化を示す進行度と逆相関していた。2) 細胞外 MPO は主に MPO 陽性細胞近傍の糸球体毛細血管壁に認められた。3) 糸球体 CD34 染色面積スコアは糸球体急性障害度が高くなるにつれ低下していた。4) 同一糸球体切片における MPO と CD34 の二重染色で、MPO 染色陽性の糸球体毛細血管壁では CD34 染色の低下を認めた。5) 糸球体病変が軽微にもかかわらず、局所的な MPO 陽性細胞浸潤と、その近傍の糸球体毛細血管壁への MPO 沈着、ボウマン腔への出血を認める症例が存在した。

MPO-ANCA 関連腎炎では、発症早期の段階から糸球体内に MPO 陽性細胞が浸潤し、MPO 放出を介した糸球体毛細血管内皮細胞障害が生じていることが示唆された。

謝 辞

本稿を終えるにあたり、杏林大学第 1 内科学(腎臓内科, リウマチ・膠原病内科)教室員の諸先生に深謝致します。また、ご指導・ご協力いただきました杏林大学病理学教室小松明男客員教授、杏林大学第 1 内科実験助手佐野香津子氏に深謝申し上げます。

文 献

- 有村義宏, 長澤俊彦. ANCA 関連血管炎. 日本臨牀 2002 ; 60(Suppl 1) : 461-470.
- Falk RJ, Jennette JC. Anti-neutrophil cytoplasmic autoantibodies with specificity for myeloperoxidase in patients with systemic vasculitis and idiopathic necrotizing and crescentic glomerulonephritis. N Engl J Med 1988 ; 318 : 1651-1657.
- Falk RJ, Tveit RS, Charles LA, Jennette JC. Anti-neutrophil cytoplasmic autoantibodies induce neutrophils to degranulate and produce oxygen radicals *in vitro*. Proc Natl Acad Sci USA 1990 ; 87 : 4115-4119.
- Savage J, Davies D, Falk RJ, Jennette JC, Wiik A. Antineutrophil cytoplasmic antibodies and laboratory features. Kidney Int 2000 ; 57 : 846-856.
- Harper L, Savage CO. Pathogenesis of ANCA associated systemic vasculitis. J Pathol 2000 ; 190 : 349-359.
- Savage CO. ANCA-associated renal vasculitis. Kidney Int 2001 ; 60 : 1614-1627.
- Xiao H, Heeringa P, Hu P, Liu Z, Zhao M, Aratani Y, Maeda N, Falk RJ, Jennette JC. Antineutrophil cytoplasmic autoantibodies specific for myeloperoxidase cause glomerulonephritis and vasculitis in mice. J Clin Invest 2002 ; 110 : 955-963.
- Kanesh L, Lorraine H, Savage CO. ANCA-positive vasculitis. JASN 2002 ; 13 : 1953-1960.
- Rarok AA, Limburg PC, Kallenberg CG. Neutrophil-activating potential of antineutrophil cytoplasm autoantibodies. J Leukoc Biol 2003 ; 74 : 3-15.
- Arimura Y, Minoshima S, Kamiya K, Nakabayashi K, Kitamoto K, Nagasawa T. Localization of myeloperoxidase(MPO) in glomeruli of patients with anti-MPO antibodies-associated crescentic glomerulonephritis. J Kyorin Med Soc 1992 ; 23 : 69-73.
- Saeki T, Kuroda T, Morita T, Suzuki K, Arakawa M, Kawasaki K. Significance of myeloperoxidase in rapidly progressive glomerulonephritis. Am J Kidney Dis 1995 ; 26 : 13-21.
- Kobayashi K, Shibata T, Sugisaki T. Aggravation of rat nephrotoxic serum nephritis by anti-myeloperoxidase antibodies. Kidney Int 1995 ; 47 : 454-463.
- Brouwer E, Huitema MCP, Klok PA, de Weerd H, Tervaert JW, Weeping JJ, Kallenberg CG. Anti-myeloperoxidase-associated proliferative glomerulonephritis : an animal model. J Exp Med 1993 ; 177 : 905-914.
- 橋本博史. V. 顕微鏡的多発血管炎, VII. Wegener's 肉芽腫症, 難治性血管炎の診療マニュアル(厚生科学研究特定疾患対策研究事業難治性血管炎に関する調査研究班). 東京 : キタ・メディア, 2002 : 24-34.
- Pinkus GS, Pinkus JL. Myeloperoxidase : a specific marker for myeloid cells in paraffin sections. Mod Pathol 1991 ; 4 : 733-741.
- Klebanoff SJ. Myeloperoxidase : friend and foe. J Leukoc Biol 2005 ; 77 : 598-625.
- Ramani P, Bradley NJ, Fletcher CD. QBEND/10, a new monoclonal antibody to endothelium : Assessment of its diagnostic utility in paraffin sections. Histopathology 1990 ; 17 : 237-242.
- Shigematsu H, Yamaguchi N, Koyama A. Glomerulointerstitial events in rapidly progressive nephritic syndrome, with special reference to histologic grade and stage on the renal lesions. Clin Exp Nephrol 1998 ; 2 : 330-338.
- Cockwell P, Brooks CJ, Adu D. Interleukin-8 : A pathogenic role in antineutrophil cytoplasmic autoantibody-associated glomerulonephritis. Kidney Int 1999 ; 55 : 852-863.
- Savage CO, Pottinger BE, Gaskin G, Pusey CD, Pearson JD. Autoantibodies developing to myeloperoxidase and proteinase 3 in systemic vasculitis stimulate neutrophil cytotoxicity toward cultured endothelial cells. Am J Pathol 1992 ; 141 : 335-342.
- Minoshima S, Arimura Y, Nakabayashi K, Kitamoto K, Nagasawa T, Ishida A, Suzuki K. Increased release of myeloperoxidase *in vitro* from neutrophils of patients with myeloperoxidase-specific anti-neutrophil cytoplasmic antibody (MPO-ANCA) related glomerulonephritis. Nephrology 1997 ; 3 : 527-534.
- Arimura Y, Minoshima S, Kamiya K, Tanaka U, Nakabayashi

- K, Kitamoto K, Nagasawa T, Sakaki T, Suzuki K. Serum myeloperoxidase and serum cytokines in anti-myeloperoxidase antibody-associated glomerulonephritis. *Clin Nephrol* 1993 ; 40 : 256-264.
23. Bejama IM, Hagen EC, de Heer E. Colocalization of ANCA-antigens and fibrinoid necrosis in ANCA-associated vasculitis. *Kidney Int* 2001 ; 60 : 2025-2030.
24. Johnson RJ, Couser WG, Chi EY, Alder S, Klebanoff SJ. New mechanism for glomerular injury myeloperoxidase-hydrogen peroxidase-halide system. *J Clin Invest* 1987 ; 79 : 1379-1387.
25. Johnson RJ, Guggenheim SJ, Klebanoff SJ, Ochi RF, Wass A, Baker P, Schulze M, Couser WG. Morphologic correlates of glomerular oxidant injury induced by the myeloperoxidase-hydrogen peroxidehalide system of the neutrophil. *Lab Invest* 1989 ; 35 : 778-782.
26. Fujii A, Tomizawa K, Arimura Y, Nagasawa T, Ohashi YY, Hiyama T, Mizuno S, Suzuki K. Epitope analysis of myeloperoxidase (MPO) specific anti-neutrophil cytoplasmic autoantibodies (ANCA) in MPO-ANCA associated glomerulonephritis. *Clin Nephrol* 2000 ; 53 : 242-252.
27. King WJ, Brooks CJ, Holder R. T lymphocyte responses to anti-neutrophil cytoplasmic autoantibody (ANCA) antigens are present in patients with ANCA-associated systemic vasculitis and persist during disease remission. *Clin Exp Immunol* 1998 ; 112 : 539-546.
28. 有村義宏, 吉原 堅, 小宮郁子, 大和恒恵, 中林公正, 山田 明. ANCA 関連血管炎—顕微鏡的多発血管炎の臨床像・予後の変遷および MPO-ANCA 関連血管炎におけるミゾリピン治療についての検討—, *臨床リウマチ* 2005 ; 17 : 290-298.
29. 小山哲夫. わが国の RPGN の現状と今後の展望. 進行性腎障害に関する調査研究. 平成 18 年度総括・分担研究報告書, 2007 : 75-120.