

「症例報告」では、事例より得られた病態に関する知見を提供しています。

## 症例報告 No.2

## 腸管再建時における逆蠕動吻合のリスク

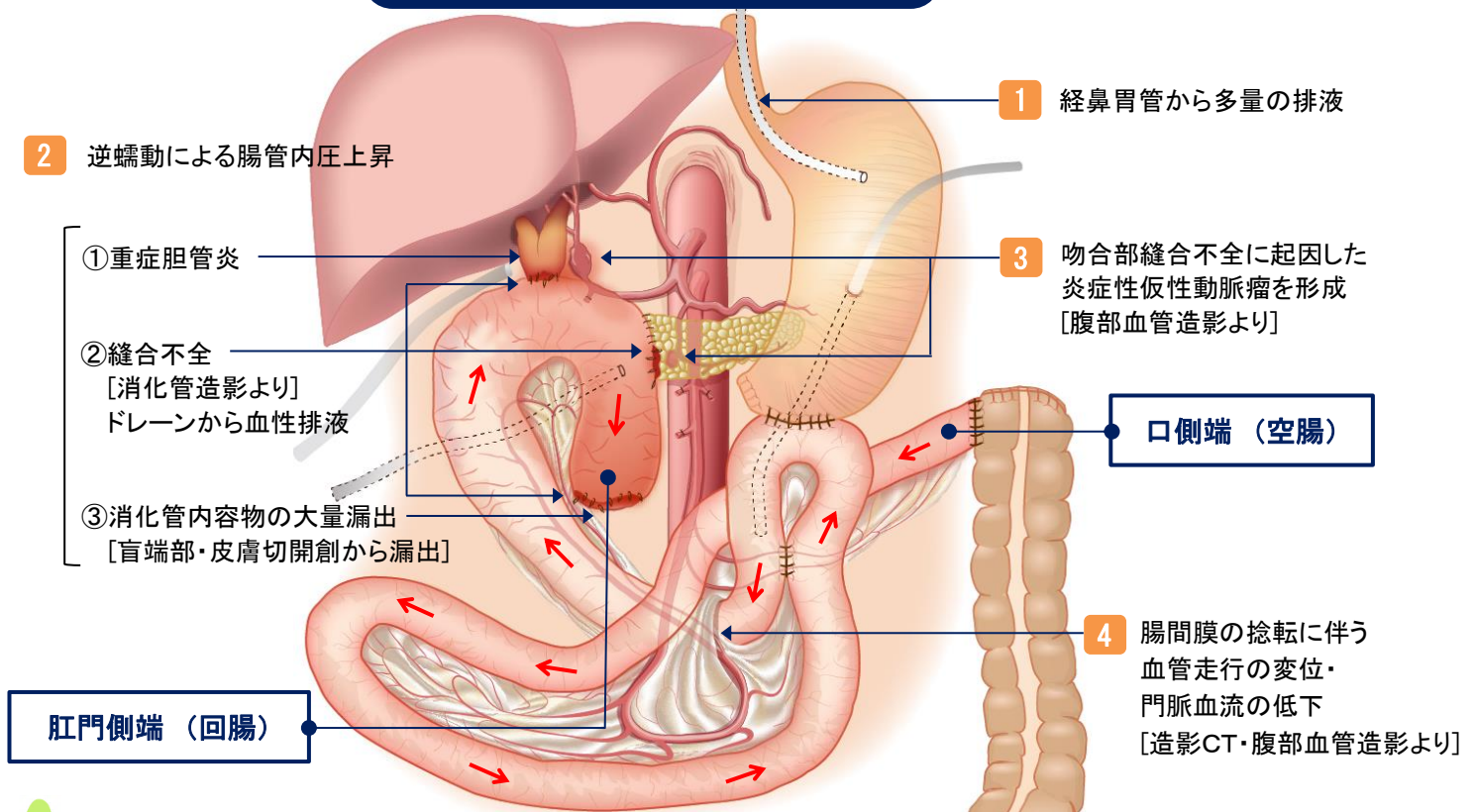
胆管癌患者に対し、亜全胃温存膵頭十二指腸切除術、および結腸右半切除術を施行した際、消化管再建において、全小腸を逆蠕動方向に再建したことで、重篤な通過障害による種々の病態を来した事例が発生しました。

## 【事例の概要】

重症急性膵炎の既往がある胆管癌患者に対し、亜全胃温存膵頭十二指腸切除術(Child 変法)、肝門部胆管切除術、結腸右半切除術、空腸瘻造設術を施行した。術後、高度の消化管通過障害を呈し、術後麻痺性イレウスと診断、手術より約2ヵ月半後に小腸剥離術および小腸部分切除術を施行した。しかし、消化管の蠕動機能は改善せず、初回手術より約3ヵ月後の腹部血管造影検査により、腸間膜動脈の走行の所見から、初回手術時の小腸の再建状態が逆蠕動であることが明らかになった。その後、重篤な全身状態の中で部分的な消化管再々建術を施行したが、逆蠕動の根本的な解決には至らず、初回手術から継続する深刻な消化吸収障害に加え、胆管癌の再発もあり肝不全により初回手術から約11ヵ月後に死亡した。

## 逆蠕動再建とその病態のイメージ

[ 赤い矢印 : 蠕動の方向 ]



## 逆蠕動再建を回避するシステムの検討、および可及的早期発見

- 逆蠕動の再建を回避するためには、①断端側が明解となるようなマーキングをする、②切離後、断端側が明確であるうちに可及的早期に吻合にうつる、③術中に腸間膜の捻転状況から口側・肛門側を確認すること等が重要です。
- 逆蠕動の再建を早期に発見する手段としては、①手術ビデオの詳細な見直しを行う、②造影CT或いは血管造影により腸間膜の血管走行を確認する、③消化管造影により造影剤の動きに逆流がないか確認を行う等が有用です。

\*これは日本医療安全調査機構の「診療行為に関連した死亡の調査分析モデル事業」(厚生労働省補助事業)で検討した事例の中で、再発防止のため医療界への情報提供が特に必要と判断されたものです。これからの医療の質と安全性の向上のため、院内教育等でご活用ください。警鐘事例はホームページよりダウンロードできます。  
\*この情報は医療従事者の裁量を制限したり、医療従事者に義務・責任を課したりするものではありません。また、この内容は作成時におけるものであり、将来にわたり保証するものではありません。